EISSN 1308-8521

TÜRK CERRAHİ DERNEĞİ 1929

ULUSAL CERRAHi DERGiSi

TURKISH JOURNAL OF SURGERY

CİLT | VOL. 32 SAYI | ISSUE 2
HAZİRAN | JUNE 2016

AVES
www.ulusalcerrahidergisi.org

ULUSAL CERRAHi DERGiSi

TURKISH JOURNAL OF SURGERY

Türk Cerrahi Derneği'nin resmi yayın organıdır. Derginin editöryel işleyişi, hakem seçimi, yazı değerlendirme, kabul ve ret süreçleri ve diğer tüm yayın politikası dernek yönetiminden bağımsız olarak yürütülmektedir. Ulusal Cerrahi Dergisi aynı zamanda Türk Hepato-Pankreato-Bilier Cerrahi Derneği ile Endokrin Cerrahisi Derneği'nin de resmi yayın organıdır.

Turkish Journal of Surgery is the official publication of Turkish Surgical Association. Editorial workflow, reviewer selection, manuscript evaluation, manuscript acceptance and rejection processes of the journal and the rest of the journal's policies are managed and carried out independently of the association management. Turkish Journal of Surgery is also the official publication of Turkish Hepatopancreatobiliary Surgery Association and Turkish Association of Endocrine Surgery.

İletişim / *Contact*
Adres/Address: Koru Mah. Koru Sitesi, Ihlamur Cad. No: 26 06810 Çayyolu, Ankara, Türkiye
Telefon/Phone: +90 312 241 99 90 Faks/Fax: +90 312 241 99 91 editor@ulusalcerrahidergisi.org

AVES

Yayıncı / Publisher
İbrahim KARA

Yayın Yönetmeni / Publication Director
Ali ŞAHİN

Yayın Yönetmeni Yardımcıları / Deputy Publication Directors
Gökhan ÇİMEN
Dilşad GÜNEY

Yayın Koordinatörleri / Publication Coordinators
Ebru MUTLU
Esra GÖRGÜLÜ
Betül ÇİMEN
Zeynep YAKIŞIRER
Gökçe ŞENDUR

Mali İşler Koordinatörü / Finance Coordinator
Veysel KARA

Proje Koordinatörü/Project Coordinator
Hakan ERTEN

Proje Asistanları/Project Assistants
Büşra KALKAN
Duygunur CAN

Grafik Departmanı / Graphics Department
Ünal ÖZER
Neslihan YAMAN
Kübra ÇOLAK

İletişim / Contact:
Adres/Address: Büyükdere Cad. 105/9 34394 Mecidiyeköy, Şişli, İstanbul
Telefon/Phone: +90 212 217 17 00
Faks/Fax : +90 212 217 22 92
E-posta/E-mail: info@avesyayincilik.com

www.ulusalcerrahidergisi.org

TÜRK CERRAHİ DERNEĞİ 1929

ULUSAL CERRAHi DERGiSi

TURKISH JOURNAL OF SURGERY

TÜRK CERRAHİ DERNEĞİ 1929

ULUSAL CERRAHi DERGiSi

TURKISH JOURNAL OF SURGERY

TÜRK CERRAHİ DERNEĞİ 1929

ULUSAL CERRAHi DERGiSi

TURKISH JOURNAL OF SURGERY

TÜRK CERRAHİ DERNEĞİ 1929

ULUSAL CERRAHİ DERGİSİ

TURKISH JOURNAL OF SURGERY

TÜRK CERRAHİ DERNEĞİ 1929

ULUSAL CERRAHİ DERGİSİ

TURKISH JOURNAL OF SURGERY

TÜRK CERRAHİ DERNEĞİ 1929

ULUSAL CERRAHİ DERGİSİ

TURKISH JOURNAL OF SURGERY

TÜRK CERRAHİ DERNEĞİ 1929

ULUSAL CERRAHi DERGiSi

TURKISH JOURNAL OF SURGERY

ULUSAL CERRAHİ DERGİSİ
TURKISH JOURNAL OF SURGERY

Amaç ve Kapsam

Ulusal Cerrahi Dergisi; Türk Cerrahi Derneği, Hepato-Pankreato-Bilier Cerrahi Derneği ve Endokrin Cerrahisi Derneği'nin resmi yayın organı olup, bağımsız, önyargısız ve çift-kör hakemlik ilkelerine göre yayınlanan uluslararası bir dergidir. Derginin finansmanı Türk Cerrahi Derneği tarafından karşılanmaktadır.

Yayın dili Türkçe ve İngilizce olan derginin ilk sayısı 1985 yılında çıkmış olup, günümüzde ise Mart, Haziran, Eylül ve Aralık aylarında olmak üzere yılda 4 sayı ve sadece elektronik olarak yayınlanmaktadır.

Ulusal Cerrahi Dergisi'nin hedefi, genel cerrahi alanında yapılan nitelikli özgün araştırmaları, güncel konularla ilgili derlemeleri ve nadir görülen olgu sunumlarını yayınlamaktır. Ayrıca, uzman yorumları, editöre mektup, bilimsel mektup ve cerrahi teknikle ilgili yayınlar kabul edilmekte, tıp ve cerrahi tarihi, etik, cerrahi eğitim ve adli tıp alanları ile ilgili çeşitli yazılar da dergide yer almaktadır.

Derginin hedef kitlesi, genel cerrahi uzmanları ve uzmanlık öğrencileri ile cerrahiyle ilgilenen diğer uzmanlar ve sağlık çalışanlarıdır.

Derginin yayın politikası ve ilgili tüm süreçler, International Committee of Medical Journal Editors (ICMJE), World Association of Medical Editors (WAME), Council of Science Editors (CSE), European Association of Science Editors (EASE) ve Committee on Publication Ethics (COPE) kurallarına bağlı olarak yürütülmektedir. Yayın süreci ve yazım kurallarına www.ulusalcerrahidergisi.org adresinden erişilebilir.

Ulusal Cerrahi Dergisi; PubMed Central, Web of Science-Emerging Sources Citation Index, EMBASE, Scopus, CINAHL, ProQuest, EBSCO, Index Copernicus ve TÜBİTAK ULAKBİM TR Dizin tarafından indekslenmektedir.

Yayınlanan sayıların içeriklerine www.ulusalcerrahidergisi.org adresinden ücretsiz olarak erişilebilir.

Editörlük Ofisi: Prof. Dr. Mehmet Gürel
Adres: Koru Mah. Koru Sitesi, Ihlamur Cad. No:26 06810 Çayyolu, Ankara, Türkiye
Telefon: +90 312 241 99 90
Faks: +90 312 241 99 91
E-posta: editor@ulusalcerrahidergisi.org

Yayıncı: AVES - İbrahim Kara
Adres: Büyükdere Cad. 105/9 34394 Mecidiyeköy, Şişli, İstanbul, Türkiye
Telefon: +90 212 217 17 00
Faks: +90 212 217 22 92
E-posta: info@avesyayincilik.com

ULUSAL CERRAHİ DERGİSİ
TURKISH JOURNAL OF SURGERY

Aims and Scope

Turkish Journal of Surgery is the official open access publication organ of the Turkish Surgical Association, Turkish Hepatopancreatobiliary Surgery Association and Turkish Association of Endocrine Surgery (TAES). The financial expenses of the journal are covered by the Turkish Surgical Association.

Turkish Journal of Surgery, which is an international periodical, implements without prejudice the double-blind peer-review principals in its editorial workflow, reviewer selection, manuscript evaluation and rejection and acceptance processes.

Publication policies of the journal are planned and coordinated by its Editors independently of the management of the association.

The publication languages of the journal, which published its first issue in 1985, are both English and Turkish. Turkish Journal of Surgery is published quarterly and only electronically on March, June, September and December.

The goal of Turkish Journal of Surgery is to publish high quality research articles, review articles on current topics and rare case reports in the field of general surgery. Additionally, expert opinions, letters to the editor, scientific letters and manuscripts on surgical techniques are accepted for publication and various manuscripts on medicine and surgery history, ethics, surgical education and forensic medicine fields are included in the journal.

The target audience of the journal includes specialists in general surgery, students and all specialists and medical professionals who are interested in surgery.

The editorial policies and publication process are implemented in accordance with rules set by the International Committee of Medical Journal Editors (ICMJE), World Association of Medical Editors (WAME), Council of Science Editors (CSE), European Association of Science Editors (EASE), Committee on Publication Ethics (COPE), and the Heart Group. Information on the publication process and manuscript preparation guidelines are available online at www.ulusalcerrahidergisi.org.

Turkish Journal of Surgery is indexed in PubMed Central, Web of Science-Emerging Sources Citation Index, EMBASE, Scopus, CINAHL, ProQuest, EBSCO, Index Copernicus and TUBITAK ULAKBIM TR Index databases.

All published content is available online free of charge at www.ulusalcerrahidergisi.org.

OPEN ACCESS

Editorial Office: Prof. Dr. Mehmet Gürel
Address: Koru Mah. Koru Sitesi, Ihlamur Cad. No:26 06810 Çayyolu, Ankara, Turkey
Phone: +90 312 241 99 90
Fax: +90 312 241 99 91
E-mail: editor@ulusalcerrahidergisi.org

Publisher: AVES - Ibrahim Kara
Address: Büyükdere Cad. 105/9 34394 Mecidiyeköy, Şişli, İstanbul, Turkey
Phone: +90 212 217 17 00
Fax: +90 212 217 22 92
E-mail: info@avesyayincilik.com

ULUSAL CERRAHİ DERGİSİ
TURKISH JOURNAL OF SURGERY

Yazarlara Bilgi

Ulusal Cerrahi Dergisi, genel cerrahi alanında yapılan özgün araştırmaları, uzman yorumlarını, güncel derlemeleri, olgu sunumlarını, cerrahi teknikleri, bilimsel mektupları, editöre mektupları, eğitim yazılarını, tıp ve cerrahi tarihi makalelerini ve yayın ve araştırma etiğiyle ilgili yazıları yayınlayan ve çift-kör hakemlik sistemine göre çalışan bir dergidir.

Değerlendirilmesi istenen yazılar sadece www.ulusalcerrahidergisi.org internet adresi üzerinden gönderilebilir. Derginin yayın dili Türkçe ve İngilizce'dir ve tam metni bu diller dışında olan yazılar değerlendirmeye alınmayacaktır. Ancak Türkiye dışındaki ülkelerden yazı gönderen yazarlar için Başlık, Özet, Anahtar kelimeler ve yazıyla ilgili diğer bazı temel bölümlerin Türkçe olarak gönderilmesi zorunlu değildir. Bu bölümlerin çevirileri, yazarlar tarafından gönderilen özgün İngilizce metinler dikkate alınarak dergi editörlüğü tarafından yapılacaktır.

Bir yazının yayına kabul edilmesi için en önemli koşul, evrensel bilime katkı ve özgün çalışma niteliğinde olmasıdır.

Yayınlanan yazılardaki kullanılan kaynakların, görüşlerin, bulguların ve sonuçların sorumluluğu yazar veya yazarlarına aittir. Türk Cerrahi Derneği, Editörler ve derginin yayıncısı olan AVES bu yazılar için herhangi bir sorumluluk kabul etmemektedir.

Gönderilen yazıların daha önce başka bir dergide, kitapta veya elektronik ortamda yayınlanmamış olması zorunludur. Eğer yazı daha önce başka bir dergide incelendiyse, hakem raporları yazıyla ilgili alınacak kararların hızlandırılmasını sağlayacağından başvuru aşamasında mutlaka gönderilmelidir. Toplantılarda sunulmuş olan yazılarda, toplantı adı, tarihi ve düzenlendiği şehir mutlaka belirtilmelidir.

Yazar veya yazarlar yazının her türlü telif haklarını Türk Cerrahi Derneği'ne devrettiklerini gösteren Yayın Hakkı Devir Formu'nu imzalayarak posta ile göndermelidir. Bu form dergiye ulaşmadan yazının değerlendirmesine başlanmayacaktır. Aynı zamanda başka kaynaklardan alınan tüm içeriklerin (Metin, Görsel vd.) telif haklarıyla ilgili izinlerin alınması ve sorumluluk yazar veya yazarlara aittir. Değerlendirme sonucunda reddedilen yazılar (sanatsal resimler dışında) yazarlarına geri gönderilmez.

Yazılar *ICMJE-Recommendations for the Conduct, Reporting, Editing and Publication of Scholarly Work in Medical Journals (updated in December 2015 - http://www.icmje.org/icmje-recommendations.pdf)* kurallarına göre hazırlanmalıdır. Randomize çalışmalar için CONSORT, gözlemsel çalışmalar için STROBE, tanısal değerli çalışmalar için STARD, sistematik derleme ve meta-analizler için PRISMA, hayvan deneyli çalışmalar için ARRIVE ve randomize olmayan davranış ve halk sağlığına müdahale çalışmaları için TREND kılavuzları dikkate alınmalıdır.

Yazarlık haklarını korumak ve hayalet yazarlığı engellemek amacıyla Yazar Katkı Formu ve çıkar çatışmasıyla ilgili beyanların şeffaf olarak yapılması için *ICMJE Potansiyel Çıkar Çatışmaları Bildirim Formu* tüm yazarlar tarafından imzalanarak makale dosyalarıyla birlikte dergiye gönderilmelidir.

Yazılar değerlendirme sürecinde aşırma ve kopya yayın açısından denetlenecek ve etik dışı durumların tespit edilmesi halinde *Committee on Publication Ethics (COPE)* kurallarına çerçevesinde yaptırımlar uygulanacaktır.

Araştırmalar için alınan ayni ve mali yardım ile diğer destekleri yapan kişi ve kuruluşların isimleri mutlaka belirtilmelidir.

Araştırmalar ve olgu sunumlarının gerekli olanları için "*WMA Declaration of Helsinki-Ethical Principles for Medical Research Involving Human Subjects*", "İyi Klinik *Uygulamalar Kılavuzu*" ve "*Guide for the Care and Use of Laboratory Animals*" kurallarına uygun etik kurul onayı zorunludur. Gerekli görülmesi halinde etik kurul raporu veya bu rapora eşdeğer olan resmi bir yazı yazarlardan talep edilebilir. Üzerinde deneysel çalışma yapılan gönüllü kişilere ve hastalara uygulanan prosedürler ve sonuçları anlatıldıktan sonra onaylarının alındığını ifade eden bir açıklama yazının içinde bulunmalıdır. Hayvanlar üzerinde yapılan araştırmalarda acı ve rahatsızlık verilmemesi için yapılan uygulamalar ve alınan tedbirler açık olarak belirtilmelidir. Yazarların evrensel yayın ve araştırma etiği ilkelerine uymaları zorunludur. Etik kurul kararında adı bulunan yazar veya yazarlar tarafından çalışma yürütülmelidir.

Yazılar hakem değerlendirmesinden önce dergi kurallarına göre incelenir ve kurallara uygun olmayanlar yazarlarına iade edilir. Değerlendirme aşamasında ilk inceleme Editörler tarafından yapılır. Sonrasında en az iki hakeme gönderilir. Hakemler yazının konusunda uluslararası literatürde yayınları ve atıfları olan dış ve bağımsız uzmanlar arasından seçilir ve değerlendirme için 21 gün süre verilir. Hakemlerin revizyon istemeleri halinde ise yazarlara düzeltmeleri yapmaları için 28 gün süre tanınır.

Araştırmalar, sistematik derlemeler ve meta-analiz yazıları ayrıca İstatistik Editörü tarafından incelenmekte ve gerekli düzeltmeler yapılmaktadır.

Tüm yazılarda dil bilgisi kuralları ve okuma kolaylığı sağlanması için gerekli olan iyileştirme ve düzenlemeler yapılır. Yazarlar, yazının özünde değişiklik olmaması kaydıyla bazı düzenlemelerin Editörler ve Hakemler tarafından yapılmasını kabul etmiş sayılırlar.

İncelenmesi karar aşamasına yakın bir noktaya geldiğinde yazılatın geri çekilmek istenmesi "ret" kapsamına girmektedir.

Yazıların elektronik olarak gönderimi aşamasında online sistem yazarları yönlendirecek ve gerekli uyarıları yapacaktır. Makale dosyaları Microsoft Word programında "doc" formatında hazırlanmalı ve her yazı kendi türüne göre aşağıdaki şablonlara uygun olmalıdır.

Araştırmalar

Sırasıyla yazının tam başlığı, kısa başlığı, "Amaç, Gereç ve Yöntemler, Bulgular, Sonuç" şeklinde alt başlıklara bölünmüş ve 250 kelimeyi geçmeyen özeti ve *National Library of Medicine (NLM) Medical Subject Headings (MeSH)* terimlerine uygun olarak hazırlanan en az 3 en fazla 6 adet anahtar kelime Türkçe ve İngilizce dillerinde ayrı ayrı yazılır. Devamında yazının tam metni "Giriş, Gereç ve Yöntemler (alt başlıklı), Bulgular, Tartışma, Çalışma kısıtlamaları, Sonuç, Kaynaklar" şeklinde alt başlıklara bölünerek hazırlanır. Metin içerisinde kullanılan tüm görseller "Tablo" ve "Şekil" olarak adlandırılacak ve metin içindeki geçiş sırasına göre numaralandırılarak dosyanın son bölümünde yer alacaktır. Tam metin dosyası en fazla 5000 kelime olmalı, kaynak sayısı 50 adedi geçmemelidir.

Araştırmaların istatistik verileri uluslararası kurallara uygun olmalıdır (Altman DG, Gore SM, Gardner MJ, Pocock SJ. Statistical guidelines for contributors to medical journals. Br Med J 1983: 7; 1489-1493). Kullanılan yazılım belirtilmeli ve sürekli değişkenlerin karşılaştırılmasında parametrik testler kullanıldığı zaman verilerin ortalama±standart sapma olarak bildirilmesi gerekir. Parametrik olmayan testler için de Ortanca (Minimum-Maksimum) veya Ortanca (25'inci-75'inci yüzdeleri) değerleri olarak bildirilmelidir. İleri ve karmaşık istatistiksel analizlerde, göreceli risk (RR, relative risk), olasılık (OR, odds ratio) ve tehlike (HR, hazard ratio) oranları güven aralıkları (confidence intervals) ve p değerleri ile desteklenmelidir.

Uzman Yorumları

Derginin mevcut sayısında veya önceki sayılarında yayınlanan bir çalışmanın yorumlanması amacıyla, konunun uzmanı olan kişiler tarafından hazırlanan yazılardır. Genellikle hakkında yorum yazılacak olan yazı için daha önce üst düzeyde değerlendirme yapan hakemler tarafından hazırlanır ve yazarları dergi tarafından davet edilir. Tam başlık, kısa başlık, alt başlıklara bölünmemiş ve 1500 kelimeyi geçmeyen tam metin ve 10 adedi geçmeyen kaynakları yazılır. Bu tür yazılarda özet, anahtar kelime ve görseller yer almaz. Tam ve kısa başlık Türkçe ve İngilizce dillerinde ayrı ayrı yazılır.

Derlemeler

Belirli bir konuda deneyimi, bilgi birikimi, yayın ve atıf sayısı fazla olan uzmanlar tarafından hazırlanan güncel konulu yazılardır. Yazıların içeriği bir konunun vardığı son düzeyi anlatmalı ve gelecekte o alanla ilgili yapılacak olan çalışmalar için de yönlendirici bilgiler ve yorumlar içermelidir. Sadece davetli derlemeler dergimiz tarafından değerlendirme için kabul edilmektedir. Sırasıyla yazının tam başlığı, kısa başlığı, alt başlıklara bölünmemiş ve 250 kelimeyi geçmeyen özeti ve NLM-MeSH terimlerine uygun olarak hazırlanan en az 3 en fazla 6 adet anahtar kelimesi Türkçe ve İngilizce dillerinde ayrı ayrı yazılır. Arkasından yazının konu içeriğine göre yazarı tarafından belirlenen alt başlıklara bölünmüş tam metni yazılır. Tam metin dosyası en fazla 5000 kelime olmalı, kaynak sayısı ise 50 adedi geçmemelidir. Görseller tam metin içindeki geçiş sırasına göre dosyanın son bölümünde yer alır ve tam metnin içinde cümle sonlarına işaretlenir.

ULUSAL CERRAHİ DERGİSİ
TURKISH JOURNAL OF SURGERY

Olgu Sunumları
Klinikte karşılaşılan, tanı ve tedavide zorluk ve farklılıklar gösteren hastalıklar hakkında yeni bir yöntem öneren, temel kaynaklarda yer almayan bilgileri gösteren, öğretici özelliği olan, İngilizce olarak yazılmış olgu sunumları değerlendirmeye alınmaktadır. Yazının tam başlığı, kısa başlığı, alt başlıklara bölünmemiş 250 kelimeyi geçmeyen özeti ve NLM-MeSH terimlerine uygun olarak hazırlanan en az 3 en fazla 6 adet anahtar kelimesi Türkçe ve İngilizce dillerinde ayrı ayrı yazılır. Olgunun tam metni, Giriş, Olgu Sunumu, Tartışma, Sonuç ve Kaynaklar şeklinde oluşturulur. Görseller tam metin içindeki geçiş sırasına göre dosyanın son bölümünde yer alır ve tam metnin içinde cümle sonlarına işaretlenir. Tam metin dosyası en fazla 1500 kelime olmalıdır.

Cerrahi Teknikler
Hastalıkların tanı ve tedavisindeki temel mekanizmalara vurgu yapan, farklılıkları ve sıradışı durumları göz önüne çıkaran, özellikle tedavide yeni yöntem ve seçenekleri anlatan ve en önemlisi de dikkat çekici, çarpıcı ve ender görülen olguların görüntüleri değerlendirmeye alınır. Yazının tam ve kısa başlığı Türkçe ve İngilizce dillerinde ayrı ayrı yazılır. Özet, anahtar kelime ve kaynak gerekli durumlarda kullanılır. Tam metin alt başlıklara ayrılmaz ve en fazla 500 kelimeyle sınırlandırılır. Bu tür yazılarda görseller daha önemlidir ve video görüntülerle desteklenmesi yazının değerlendirilmesi ve kabul edilmesini kolaylaştırabilir. Görseller ve videolar tam metin içindeki geçiş sırasına göre dosyanın son bölümünde yer alır ve metnin içinde cümle sonlarına işaretlenir. Video görüntüleri "wmv" veya "mpeg" formatında ve en fazla 2 MB boyutunda hazırlanmalı ve yazı dosyalarıyla birlikte online sisteme yüklenmelidir.

Bilimsel Mektuplar
Bilimsel dayanağı olan yeni bir buluşu duyuran ön bildiri niteliğindeki yazılar incelemeye alınır. Tam ve kısa başlığı Türkçe ve İngilizce dillerinde ayrı ayrı yazılır. Özet ve anahtar kelime kullanılmaz. Tam metin alt başlıklara ayrılmaz ve en fazla 1500 kelimeyle sınırlandırılır. Kaynakları tam metnin sonuna en fazla 10 adet olacak şekilde yazılır. Görseller tam metin içindeki geçiş sırasına göre dosyanın son bölümünde en fazla 2 adet olacak şekilde eklenir ve tam metnin içinde cümle sonlarına işaretlenir.

Editöre Mektuplar
Derginin daha önce yayınladığı bir yazıyı tartışan veya dergi kapsamına giren konularda okuyucuların ilgisini çekebilecek türden eğitici yazılar bu kapsamda değerlendirilir. Tam ve kısa başlığı Türkçe ve İngilizce dillerinde ayrı ayrı yazılır. Bu yazılarda özet, anahtar kelime ve görsel kullanılmaz. Tam metin alt başlıksız olarak hazırlanır ve 750 kelimeyle sınırlandırılır. Kaynakları tam metnin sonuna en fazla 5 adet olacak şekilde yazılır. Editöre Mektup dergide daha önce yayınlanan bir makale hakkında ise, o makaleye ait cilt, yıl, sayı, sayfa numaraları, yazı başlığı ve yazarların isimleri mutlaka verilmelidir.

Cerrahi Eğitimle İlgili Yazılar
Yazının tam başlığı, kısa başlığı, alt başlıklara bölünmemiş ve 250 kelimeyi geçmeyen özeti ve NLM-MeSH terimlerine uygun olarak hazırlanan en az 3 en fazla 6 adet anahtar kelimesi Türkçe ve İngilizce dillerinde ayrı ayrı yazılır. İkinci bölümde yazar tarafından belirlenen alt başlıklara bölünmüş tam metni ve kaynakları yazılır. Tam metin dosyası en fazla 5000 kelime olmalı, kaynak sayısı ise 50 adedi geçmemelidir. Görseller tam metin içindeki geçiş sırasına göre dosyanın son bölümünde yer alır ve tam metnin içinde cümle sonlarına işaretlenir.

Tıp ve Cerrahi Tarihiyle İlgili Yazılar
Cerrahi ve genel tıp tarihinde yaşanan olaylar ve hastalıkların tarihçesi hakkında bilgi veren yazılardır. Tam ve kısa başlığı Türkçe ve İngilizce dillerinde ayrı ayrı yazılır. Ardından alt başlıklara bölünmemiş ve 250 kelimeyi geçmeyen özeti ve NLM-MeSH terimlerine uygun olarak hazırlanan en az 3 en fazla 6 adet anahtar kelimesi Türkçe ve İngilizce dillerinde ayrı ayrı yazılır. Tam metin alt başlıksız olarak hazırlanır ve 1500 kelimeyle sınırlandırılır. Kaynakları tam metnin sonuna en fazla 10 adet olacak şekilde yazılır.

Yayın ve Araştırma Etiğiyle İlgili Yazılar
Bu yazılarda yayın ve araştırma konularında karşılaşılan etik ihlalleri ve eğitici bilgilere yer verilir. Sırasıyla tam ve kısa başlığı, alt başlıklara bölünmemiş ve en fazla 250 kelime özeti, NLM-MeSH terimlerine uygun olan en az 3 en fazla 6 adet anahtar kelimeleri Türkçe ve İngilizce dillerinde ayrı ayrı yazılır. Tam metin alt başlıksız olarak hazırlanır ve 1500 kelimeyle sınırlandırılır. Kaynakları tam metnin sonuna en fazla 10 adet olacak şekilde yazılır.

Yazıya ait tüm dosyalar, görseller ve video görüntülerden yazarların ve kurumlarının bilgileri, çalışmanın yapıldığı merkezlerin ve hastaların isimleri silinmelidir. Bu bilgiler yazıların gönderim aşamasında sistem üzerinde ayrılan ilgili bölümlere ayrıca yüklenecektir. Mikroskopik şekillerde büyütme oranı ve kullanılan boyama tekniği belirtilmeli, hastaların görüntülendiği fotoğraflarda hastanın ismi ve gözleri tanınmayacak şekilde kapatılmış olmalıdır. Görsellerin genişlikleri 9 cm veya 18 cm ve yüksek çözünürlükte olmalıdır. Kullanılan kısaltmalar görsellerin alt bölümünde alfabetik olarak sıralanmalı ve açık olarak yazılmalıdır. Tüm dosyalardaki ondalık sayılar nokta ile ayrılmalı ve dosyaların hiçbir yerinde Roma rakamları kullanılmamalıdır.

İlaç ve kimyevi ürünlerin jenerik adları verilmeli; malzeme ve cihazların markası, üretildiği şehir ve ülkesi yazılmalıdır.

Kaynaklar tam metnin içinde dizili olan sıraya göre tam metnin sonuna yazılmalıdır. Mümkün oldukça son yıllarda yayınlanmış kaynaklar kullanılmalıdır. Kaynaklarda yazılacak olan dergi isimlerinde Index Medicus/Medline/PubMed tarafından belirlenen dergi kısaltmaları yazılmalıdır. Altı veya daha az yazarı olan kaynaklarda tüm isimler yazılmalı, altıdan fazla yazarlı kaynaklarda ise ilk altı yazarın adları yazılarak hemen arkasına "ve ark." eklenmelidir. Kaynaklar türlerine göre aşağıdaki örnekler doğrultusunda hazırlanmalıdır.

Dergi: Velmahos GC, Kamel E, Chan LS, Hanpeter D, Asensio JA, Murray JA, et al. Complex repair for the management of duodenal injuries. Am Surg 1999; 65: 972-975.

Karagöz Avcı S, Yüceyar S, Aytaç E, Bayraktar O, Erenler I, Üstün H, ve ark. Sıçanlarda oluşturulan duodenum perforasyonunda klasik cerrahi ile DuraSeal ya da fibrin yapıştırıcı ile yapılan dikişsiz onarımların karşılaştırılması. Ulus Travma Acil Cerrahi Derg 2011; 17: 9-13.

Tek yazarlı kitap: *Cohn PF. Silent myocardial ischemia and infarction. 3rd ed. New York: Marcel Dekker; 1993.*

Yazar olarak editör(ler): *Norman IJ, Redfern SJ, editors. Mental health care for elderly people. New York: Churchill Livingstone; 1996.*

Kitap bölümü: *Sherry S. Detection of thrombi. In: Strauss HE, Pitt B, James AE, editors. Cardiovascular Medicine. 2nd ed. St Louis: Mosby; 1974. p.273-285.*

Toplantıda sunulan makale: *Bengisson S. Sothemin BG. Enforcement of data protection, privacy and security in medical informatics. In: Lun KC, Degoulet P, Piemme TE, Rienhoff O, editors. MEDINFO 92. Proceedings of the 7th World Congress on Medical Informatics; 1992 Sept 6-10; Geneva, Switzerland. Amsterdam: North-Holland; 1992. p.1561-1565.*

Bilimsel veya teknik rapor: *Smith P. Golladay K. Payment for durable medical equipment billed during skilled nursing facility stays. Final report. Dallas (TX) Dept. of Health and Human Services (US). Office of Evaluation and Inspections: 1994 Oct. Report No: HHSIGOE 169200860.*

Tez: *Kaplan SI. Post-hospital home health care: the elderly access and utilization (dissertation). St. Louis (MO): Washington Univ. 1995.*

Basılmamış yazılar: *Leshner AI. Molecular mechanisms of cocaine addiction. N Engl J Med. In press 1997.*

Elektronik formatta yayınlanan yazı: *Morse SS. Factors in the emergence of infectious diseases. Emerg Infect Dis (serial online) I995 Jan-Mar (cited 1996 June 5): 1(1): (24 screens). Available from: URL: http:/ www.cdc.gov/ncidodlEID/cid.htm.*

Yazıların değerlendirme süreciyle ilgili güncel bilgilere www.ulusalcerrahidergisi.org adresinden erişilebilir. Ayrıca diğer tüm konularda daha detaylı bilgi için dergi Editörlüğü ve Yayıncı ile temas kurulabilir.

Editörlük Ofisi: Prof. Dr. Mehmet Gürel
Adres: Koru Mah. Koru Sitesi, Ihlamur Cad. No:26 06810 Çayyolu, Ankara, Türkiye
Telefon: +90 312 241 99 90
Faks: +90 312 241 99 91
E-posta: editor@ulusalcerrahidergisi.org

Yayıncı: AVES - İbrahim Kara
Adres: Büyükdere Cad. 105/9 34394 Mecidiyeköy, Şişli, İstanbul, Türkiye
Telefon: +90 212 217 17 00
Faks: +90 212 217 22 92
E-posta: info@avesyayincilik.com

ULUSAL CERRAHİ DERGİSİ
TURKISH JOURNAL OF SURGERY

Instructions to Authors

Turkish Journal of Surgery is a journal that publishes original research articles, expert opinions, current reviews, care reports, surgical techniques, scientific letters, letters to the editor, educational articles, articles about medicine and surgery and articles about publication and research ethics. It uses a double-blind peer-review system.

Manuscripts may be submitted through ulusalcerrahidergisi.org for evaluation for publication. The journal is published in English.

The submitted manuscripts must not have been published in any other journal, book or electronic media prior to the publication. If a submitted manuscript has been evaluated by another journal for publication, reviewer reports should be submitted during the initial submission stage to speed up the decision making process. If a submitted manuscript has previously been presented in a meeting, the name, date and the location of the meeting should be stated during submission.

Authors should sign and send a copyright transfer form which states that they transfer all rights of the manuscript to Turkish Surgical Society. Before the receipt of this form, an evaluation process of an article will not be initiated. It is the authors' responsibility to acquire copyright permission for the use of content that has been published in other publications (text, image, etc.). Rejected manuscripts will not be returned to their authors (except for artistic images).

The manuscripts should be prepared in accordance with *ICMJE-Recommendations for the Conduct, Reporting, Editing and Publication of Scholarly Work in Medical Journals (updated in December 2015 - http://www.icmje.org/icmje-recommendations.pdf)*. Authors are required to prepare manuscripts in accordance with CONSORT guidelines for randomized research studies, STROBE guidelines for observational original research studies, STARD guidelines for studies on diagnostic accuracy, PRISMA guidelines for systematic reviews and meta-analysis, ARRIVE guidelines for experimental animal studies and TREND guidelines for non-randomized behavior.

To protect authors' rights and to prevent ghosted Author Contributions Form and to provide a transparent disclosure of conflicts of interest, an ICMJE Potential Conflicts of Interest Form should be signed by all authors and submitted with the rest of the manuscript. All submitted manuscripts will be checked for plagiarism and duplication and if an unethical situation is detected, sanctions will be implemented in accordance with the Committee on Publication Ethics (COPE) guidelines. Information on all financial support provided for research should be provided as well as the names of the individuals of institutions that provide the support.

For requisite research articles and case reports, it is compulsory to secure ethics committee approval in accordance with "*WMA Declaration of Helsinki-Ethical Principles for Medical Research Involving Human Subjects*", "*Good Clinical Practice Guidelines*" and "*Guide for the Care and Use of Laboratory Animals*" rules. If required, an ethics committee report or and equivalent official document can be requested from the authors. An informed consent statement should be included in the main text after the explanation of the procedures and their results carried out on voluntary individuals or patients who have been the subject of an experimental study. For studies carried out on animals, the measures taken to prevent pain and suffering of the animals should be stated clearly. It is compulsory for the authors to adhere the universal publication and research ethical principles.

Submitted manuscripts are checked that they adhere to the journal's guidelines prior to the evaluation process and manuscripts that are not prepared in accordance with these guidelines are returned to their authors. An initial review of a submitted manuscript is carried out by the editors. Following this, at least 2 reviewers are assigned to evaluate the manuscript. The reviewers are chosen from external, independent experts who have published their own articles on the related subject in the international literature and have received citations. 21 days are allocated for each reviewer to review a manuscript. 28 days are allocated to authors to implement corrections requested by reviewers if a revision is requested. Research articles, systematic reviews and meta-analysis manuscripts are also reviewed by the Statistics Editor and required corrections are carried out.

All manuscripts are edited for grammar and readability. Authors are assumed to accept alterations that may be applied on the manuscript by the editors and reviewers unless the content is changed. Retraction requests are rejected if the evaluation process of a manuscript is close to the end. The online manuscript submission system is self-explanatory and the authors are warned by the system during the submission if necessary. Manuscript files should be prepared in the .doc format of Microsoft Word and each manuscript should be prepared to the relevant template as outlined below.

Research Articles

Research articles should include full and running titles of the manuscript, a structured abstract which is no more than 250 words and should consist of 'Objective, Material and Methods, Results and Conclusion' sections, have at least 3 and no more than 6 keywords concordant with *National Library of Medicine (NLM) Medical Subject Headings (MeSH)* vocabulary terms in Turkish and English languages. The main text of the manuscript should follow these and should be structured in 'Introduction, Material and Methods (with subheadings), Results, Discussion, Study Limitations, Conclusion and References' sections. All display items used within the manuscript should either be named 'Table' or 'Figure' and these items should be numbered in the order they are mentioned within the main text. These items should be located at the end of the main document. The main text is limited to 5000 words and the number of references should not exceed 50.

The statistical data of the research should be concordant with international standards (Altman DG, Gore SM, Gardner MJ, Pocock SJ. Statistical guidelines for contributors to medical journals. Br Med J 1983: 7; 1489-1493. The name of the software used for statistical calculations should be stated. If parametric tests are used to compare constant variables, the data should be provided as mean±standard deviation. Tests that are not parametric the data should be provided as median (minimum-maximum) or median (25th-75th percentile). With advanced and complicated statistical analysis, relative risk (RR), odds ratio (OR), and hazard ratio (HR) should be supported with confidence intervals and p values.

Expert Opinions

These are the manuscripts that are prepared by experts in their area in order to comment on an article which is published in the journal's current or previous issues. These manuscripts are generally prepared by a reviewer who has reviewed the subject article at a high level during the evaluation process and the authors of these manuscripts are invited by the journal. Expert opinions should consist of a full and a running title, an unstructured main text that don't exceed 1500 words and 10 references at maximum. An abstract, Keywords and display items are not published with such manuscripts. Full and running titles should be included, in both Turkish and English.

Reviews

These are manuscripts which are prepared on current subjects by experts who have extensive experience and knowledge of a certain subject and who have achieved a high number of publications and citations. The content of the manuscript should include the latest achievements of a subject and information and comments that would lead to future studies in that area. Only invited reviews are accepted for the reviewing process by this journal. A full and a running title, an unstructured abstract which is no more than 250 words and at least 3 and no more than 6 keywords concordant with NLM-MeSH vocabulary terms in Turkish and English languages should be included. After these a full text that has been structured with subheadings by its author with respect to the manuscript's subject should be included. The main text should not exceed 5000 words and the maximum number of references should be 50. Display items should be located at the end of the main document and should be numbered in the order they are mentioned within the main text.

Case Reports

Case Reports in English which make original contributions to the literature, which have an educative purposes, or that offer a new method of treating clinical diseases which are difficult to diagnose and treat are evaluated for publication. A full and a running title, an unstructured abstract of no more than 250 words and at least 3 and no more than 6 keywords concordant with NLM-MeSH vocabulary terms in Turkish and English languages should be included. The full text of the report should include Introduction, Case Presentation, Discussion, Conclusion and References sections. Display items should be located at the end of the main document and should be numbered in the order they are mentioned within the main text. The main text should not exceed 1500 words.

ULUSAL CERRAHİ DERGİSİ
TURKISH JOURNAL OF SURGERY

Surgical Methods
Images of remarkable, striking and rare cases that emphasize the basic mechanisms of diagnosis and treatment of diseases, express discrepancies and extraordinary situations and explain new treatment techniques and options are evaluated for publication. The full and running titles of the manuscript are given in both English and Turkish. An abstract, keywords and references may be included if required. The main text should be unstructured and limited to 500 words. Display Items are more important in this type of manuscript and supporting the manuscript with video images can facilitate a faster evaluation process and increase the possibility of publication. Display Items and videos should be numbered in the order they appear in the main text and should be located at the end of the main document. Videos should be prepared in wmv or mpeg formats. File size should not exceed 2 MB and should be submitted through the online manuscript submission system.

Scientific Letters
Manuscripts in the form of preliminary reports on a new advancement with a scientific basis are considered for publication. The full and running titles of the manuscript are given both in English and Turkish. Abstracts and keywords are not required. The main text should be unstructured and limited to 1500 words. References should be limited to 10 and should be placed at the end of the main document. 2 display items can be submitted with scientific letters and should be numbered in the order they appear in the main text.

Letters to the Editor
Educative manuscripts that discuss a manuscript previously published in the journal or a subject that might draw the readers' attention are evaluated for publication. The full and running titles of the manuscript are given in both English and Turkish. Abstract, keywords or display items are not included in this type of manuscript. The main text should be unstructured and limited to 750 words. References should be limited to 5 and should be placed at the end of the main document. The proper citation including the authors` names, title, year, volume and page numbers of the study that the letter is about is required.

Manuscripts on Surgical Training
A full and a running title, an unstructured abstract of no more than 250 words and at least 3 and no more than 6 keywords concordant with NLM-MeSH vocabulary terms in Turkish and English languages should be included. After these, a full text that has been structured with subheadings by its author and reference list is included. The main text is limited to 5000 words and the number of references should not exceed 50. Display items should be located at the end of the main document and should be numbered in the order they are mentioned within the main text.

Manuscripts on the History of Medicine and Surgery
These are the manuscripts that provide information on developments on general medicine history and diseases' history. The full and running titles of the manuscripts should be given both in English and Turkish. An unstructured abstract of no more than 250 words and with at least 3 and no more than 6 keywords concordant with NLM-MeSH vocabulary terms in Turkish and English languages should be included. The main text should be unstructured and limited to 1500 words. References should be limited to 10 and should be placed at the end of the main document.

Manuscripts on Publication and Research Ethics
These manuscripts provide educative information on ethical misconducts of publications and researches. A full and a running title, an unstructured abstract that does not exceed 250 words and at least 3 and no more than 6 keywords concordant with NLM-MeSH vocabulary terms in Turkish and English languages should be included. The main text should be unstructured and should not exceed 1500 words. References should be limited to 10 and should be placed at the end of the main document.

All information indicating the identity of authors, institutions or patients involved in the study should be excluded from all the files associated with the manuscript, including the display items and the videos. This information can be submitted separately through the online submission system. Magnification rates and dye techniques should be stated in microscopic figures. In figures where the face of the patient is visible, the name and the eyes of the patient should be covered so that the patient is unidentifiable. The dimensions of display items should be 9x18 cm and they should be submitted in high resolution. All acronyms and abbreviations used in the display items should be defined in alphabetical order below each display item. Decimal points should be used in decimals throughout the manuscript and roman numerals should not be used at any part of the submitted documents. Generic names of drugs and other chemicals should be provided. Producer information of materials and hardware should be provided as well as the city and the country of production.

References should be numbered in the order they are mentioned within the main text. Recent publications should be cited as much as possible. Journal names should be abbreviated according to Index Medicus/Medline/PubMed. All authors should be listed when there are six or fewer. When there are seven or more authors, the first six should be listed, followed by 'et al. 'The style and punctuation of references should follow the format illustrated in the following examples.

Journal article: *Velmahos GC, Kamel E, Chan LS, Hanpeter D, Asensio JA, Murray JA, et al. Complex repair for the management of duodenal injuries. Am Surg 1999; 65: 972-975.*

Karagöz Avcı S, Yüceyar S, Aytaç E, Bayraktar O, Erenler I, Üstün H, ve ark. Sıçanlarda oluşturulan duodenum perforasyonunda klasik cerrahi ile DuraSeal ya da fibrin yapıştırıcı ile yapılan dikişsiz onarımların karşılaştırılması. Ulus Travma Acil Cerrahi Derg 2011; 17: 9-13.

Book with a single author: *Cohn PF. Silent myocardial ischemia and infarction. 3rd ed. New York: Marcel Dekker; 1993.*

Editor(s) as authors: *Norman IJ, Redfern SJ, editors. Mental health care for elderly people. New York: Churchill Livingstone; 1996.*

Chapter of a book: *Sherry S. Detection of thrombi. In: Strauss HE, Pitt B, James AE, editors. Cardiovascular Medicine. 2nd ed. St Louis: Mosby; 1974. p.273-285.*

Presentation: *Bengisson S. Sothemin BG. Enforcement of data protection, privacy and security in medical informatics. In: Lun KC, Degoulet P, Piemme TE, Rienhoff O, editors. MEDINFO 92. Proceedings of the 7th World Congress on Medical Informatics; 1992 Sept 6-10; Geneva, Switzerland. Amsterdam: North-Holland; 1992. p.1561-1565.*

Scientific or Technical Report: *Smith P. Golladay K. Payment for durable medical equipment billed during skilled nursing facility stays. Final report. Dallas (TX) Dept. of Health and Human Services (US). Office of Evaluation and Inspections: 1994 Oct. Report No: HHSIGOE 169200860.*

Thesis: *Kaplan SI. Post-hospital home health care: the elderly access and utilization (dissertation). St. Louis (MO): Washington Univ. 1995.*

Unpublished work: *Leshner AI. Molecular mechanisms of cocaine addiction. N Engl J Med. In press 1997.*

E-publications: *Morse SS. Factors in the emergence of infectious diseases. Emerg Infect Dis (serial online) 1995 Jan-Mar (cited 1996 June 5): 1(1): (24 screens). Available from: URL: http:/ www.cdc.gov/ncidodIEID/cid.htm.*

Up-to-date information is available on evaluation processes of articles at www.ulusalcerrahidergisi.org. For detailed information on any other subject please get in contact with the Editorial Office of the Publisher.

Editorial Office: Prof. Dr. Mehmet Gürel
Address: Koru Mah. Koru Sitesi, Ihlamur Cad. No:26 06810 Çayyolu, Ankara, Turkey
Phone: +90 312 241 99 90
Fax: +90 312 241 99 91
E-mail: editor@ulusalcerrahidergisi.org

Publisher: AVES - Ibrahim Kara
Address: Büyükdere Cad. 105/9 34394 Mecidiyeköy, Şişli, İstanbul, Turkey
Phone: +90 212 217 17 00
Fax: +90 212 217 22 92
E-mail: info@avesyayincilik.com

ULUSAL CERRAHİ DERGİSİ
TURKISH JOURNAL OF SURGERY

Editörden

Değerli okurlarımız,

Dergimiz sizlerin yaptığı bilimsel katkılarla 2016 yılında da yeni gelişmelerle ilerlemesine devam etmektedir. Ulusal Cerrahi Dergisi'nin Science Citation Index (SCI) ve Science Citation Index Expanded (SCIE) dizinleri içinde yer alması hepimizin isteğidir. Bu dizinleri bünyesinde barındıran Web of Science veri tabanı 2016 yılında Thomson Reuters tarafından yeniden yapılandırılmıştır. Bu kapsamda Web of Science veri tabanına Emerging Sources Citation Index (ESCI) isimli yeni bir dizin eklenmiştir. ESCI farklı bilimsel alanlarda yayınlanan etkin dergileri kapsamaktadır. Web of Science okurları, bu dizin içindeki dergilere SCI ve SCIE dizinlerinde yer alan diğer dergiler gibi erişebilmektedir. Ulusal Cerrahi Dergisi'nde 2015 yılı başından itibaren yayınlanan makaleler Mart 2016 tarihinden itibaren ESCI dizininde görünür hale gelmiştir. Bu güzel haberi sizlerle paylaşmak dergiye emek veren bizleri mutlu etmektedir. Sizlerin destekleriyle dergimizin bu dizin içindeki süreci de başarıyla tamamlayacağı düşüncesindeyiz.

Dergimizin bu sayısında her zaman olduğu gibi yayınladığımız klinik araştırmalarla okurlarımızın ilgisini çekmek amacındayız. Meme kanserinde prognozu belirlemeye ve tedavide yeni bir hedef bulmaya yardımcı olabilecek siklooksijenaz-2 ekspreyonunu inceleyen klinik araştırma yeni araştırmalara öncü olabilecek niteliktedir. Laparoskopik ve robotik kolorektal cerrahiyi karşılaştıran çalışmada yazarlar kendi klinik deneyimlerini aktarmaktadır. Son yıllarda gelişen tek delikten laparoskopik cerrahi uygulamalarına ülkemizdeki genel cerrahların bakış açıları ve deneyimleri bir diğer araştırmanın konusudur. İnsidental olarak saptanan adrenal kitleleri ve safra kesesi kanserlerini ele alan çalışmalar ise bizlere beklenmedik durumlarda nasıl bir cerrahi yaklaşımda bulunmamız gerektiğini hatırlatmaktadır. Benzer şekilde, kist hidatik hastalığının değişik yerleşim yerlerini bildiren araştırma da ülkemizde ayırıcı tanıda bu hastalığın her zaman akılda tutulması gerektiğini göstermektedir. Yine genel cerrahi alanında sık karşılaşılan bir hastalık olan akut apandisitin tanısında Alvarado skorunun farklı laboratuvar parametreleri ve radyolojik yöntemlerle karşılaştırıldığı iki çalışma bu konuda meslektaşlarımıza yol gösterici olacaktır. Dergimize son dönemde eklenen cerrahi teknik bölümünde sunulan laparoskopik koledok kist eksizyonu farklı cerrahi yaklaşımları görmemiz açısından önemlidir. Sporcu fıtıkları konusundaki derleme yazısı da bilgi birikimimize katkıda bulunmaktadır.

Sonraki sayılarda daha iyi haberlerle buluşmak dileğiyle saygılar sunarım.

Doç. Dr. Can Atalay
Editör Yardımcısı

ULUSAL CERRAHİ DERGİSİ
TURKISH JOURNAL OF SURGERY

İçindekiler

Özgün Araştırmalar

81 | Meme kanserinde siklooksijenaz-2 ekspresyonunun prognoza etkisi
Sertaç Ata Güler, Mustafa Ümit Uğurlu, Handan Kaya, Semiha Şen, Yasemin Nazlı, Bahadır M. Güllüoğlu; İstanbul-Türkiye

89 | Editöryel Yorum: Meme kanserinde siklooksijenaz-2 ekspresyonunun prognoza etkisi
Can Atalay; Ankara, Türkiye

90 | Kolonik mukozal psödolipomatozis: Farkında mıyız?
Feyzullah Ersöz, Ahmet Burak Toros, Ekrem Çakar, Mehmet Emin Güneş, Serdar Çulcu, Serkan Sarı, Aziz Arı, Esra Paşaoğlu, Nevra Dursun; İstanbul-Türkiye

93 | Laparoskopik ve robotik kolorektal cerrahinin karşılaştırılması: Tek merkez deneyimi
Mehmet Abdussamet Bozkurt, Ali Kocataş, Eyüp Gemici, Mustafa Uygar Kalaycı, Halil Alış; İstanbul-Türkiye

97 | Türk cerrahların tek delikten laparoskopik cerrahiye bakış açısı ve deneyimleri
Recep Aktimur, Süleyman Çetinkünar, Kadir Yıldırım; Samsun, Adana-Türkiye

103 | Adrenal insidentalomalarda cerrahi yaklaşım: On üç olgu sunumu ve literatür derlemesi
Hasan Erdem, Süleyman Çetinkünar, Faruk Kuyucu, Hakan Erçil, Mustafa Görür, Selim Sözen; Adana, Tekirdağ-Türkiye

107 | İnsidental safra kesesi kanserleri: Klinik deneyimimiz ve literatürün gözden geçirilmesi
Yiğit Düzköylü, Hasan Bektaş, Zeynep Deniz Kozluklu; İstanbul-Türkiye

111 | Apandisit tanısıyla ameliyat edilen hastalarda tomografi ile Alvarado skorunun etkinliklerinin karşılaştırılması
Alaattin Öztürk, Zuhal Yananlı, Talha Atalay, Ömer Faruk Akıncı; İstanbul-Türkiye

115 | Akut apandisit tanısında Alvarado skoru, inflamatuvar parametreler ve ultrasonun prediktif değeri
Ceren Şen Tanrıkulu, Mehmet Akif Karamercan, Yusuf Tanrıkulu, Miraç Öztürk, Yücel Yüzbaşıoğlu, Figen Coşkun; Zonguldak, Ankara-Türkiye

Davetli Derleme

122 | Sporcu fıtığı; güncel teşhis ve tedavi yöntemlerinin derlemesi
Melih Paksoy, Ümit Sekmen; İstanbul-Türkiye

Olgu Serisi

130 | İlginç yerleşimli primer kist hidatik
Nihat Aksakal, Metin Kement, Nuri Okkabaz, Yunus Emre Altuntaş, Mustafa Öncel; İstanbul-Türkiye

Olgu Sunumları

134 | Atnalı tipi perfore çift apandisit
Serap Pamak Bulut, Neslihan Cabıoğlu, Muzaffer Akıncı; İstanbul-Türkiye

137 | Nadir bir inguinal herni nedeni: skrotal sistosel
İsmail Zihni, Ali Duran, Volkan Soysal; Isparta, Mardin, İzmir-Türkiye

140 | Akut apandisitin çok nadir bir sebebi: Metastatik gastrik taşlı yüzük hücreli karsinom
Candaş Erçetin, Ahmet Cem Dural, Yaşar Özdenkaya, Özlem Dural, Huriye Gözde Muhafız Dada, Gülçin Yeğen, Yersu Kapran, Yeşim Erbil; İstanbul, Iğdır-Türkiye

145 | Rekürren renal dev leiomyosarkom
Salih Erpulat Öziş, Kamil Gülpınar, Zafer Şahlı, Baha Burak Konak, Mete Keskin, Süleyman Özdemir, Ömür Ataoğlu; Ankara-Türkiye

149 | Bakımevinden gelen yaşlı bir hastada apendiks adenokarsinoma olgusu
Yalçın Sönmez, Zülfü Bayhan, Faik Yaylak, Mehmet Fatih Ekici, Ayşe Nur Değer; Kütahya-Türkiye

Cerrahi Teknik

152 | Laparoskopik koledok kist eksizyonu ve Roux-en-Y hepatikojejunostomi
Cüneyt Kayaalp, Vural Soyer, Veysel Ersan, Cemalettin Aydın, Servet Karagül; Malatya-Türkiye

Editöre Mektup

155 | EuroSurg: Cerrahide, öğrenci odaklı Avrupa çapında yürütülen alışılmışın dışında yeni bir çalışma grubu
Bahar Büşra Özkan, Gökhan Selçuk Özbalcı, Aziz İhsan Tavuz, Zeynep Şifa Demirci, Bahadır Emre Baki, Ozan Can Tatar; Samsun, İstanbul,Ankara, Trabzon, Kocaeli-Türkiye

ULUSAL CERRAHİ DERGİSİ
TURKISH JOURNAL OF SURGERY

Contents

Original Investigations

81 | Impact of cyclooxygenase-2 over-expression on the prognosis of breast cancer patients
Sertaç Ata Güler, Mustafa Ümit Uğurlu, Handan Kaya, Semiha Şen, Yasemin Nazlı, Bahadır M. Güllüoğlu; İstanbul-Turkey

89 | Editorial Comment: Impact of cyclooxygenase-2 over-expression on the prognosis of breast cancer patients
Can Atalay; Ankara, Turkey

90 | Colonic mucosal pseudolipomatosis: Are we aware of it?
Feyzullah Ersöz, Ahmet Burak Toros, Ekrem Çakar, Mehmet Emin Güneş, Serdar Çulcu, Serkan Sarı, Aziz Arı, Esra Paşaoğlu, Nevra Dursun; İstanbul-Turkey

93 | Robotic versus conventional laparoscopic colorectal operations: a-single center experience
Mehmet Abdussamet Bozkurt, Ali Kocataş, Eyüp Gemici, Mustafa Uygar Kalaycı, Halil Alış; İstanbul-Turkey

97 | Turkish surgeons' experiences and perception about single-incision laparoscopic surgery
Recep Aktimur, Süleyman Çetinkünar, Kadir Yıldırım; Samsun, Adana-Turkey

103 | Surgical approach in adrenal incidentalomas: Report of thirteen cases and review of the literature
Hasan Erdem, Süleyman Çetinkünar, Faruk Kuyucu, Hakan Erçil, Mustafa Görür, Selim Sözen; Adana, Tekirdağ-Turkey

107 | Incidental gallbladder cancers: Our clinical experience and review of the literature
Yiğit Düzköylü, Hasan Bektaş, Zeynep Deniz Kozluklu; İstanbul-Turkey

111 | The comparison of the effectiveness of tomography and Alvarado scoring system in patients who underwent surgery with the diagnosis of appendicitis
Alaattin Öztürk, Zuhal Yananlı, Talha Atalay, Ömer Faruk Akıncı; İstanbul-Turkey

115 | The predictive value of Alvarado score, inflammatory parameters and ultrasound imaging in the diagnosis of acute appendicitis
Ceren Şen Tanrıkulu, Mehmet Akif Karamercan, Yusuf Tanrıkulu, Miraç Öztürk, Yücel Yüzbaşıoğlu, Figen Coşkun; Zonguldak, Ankara-Turkey

Invited Review

122 | Sportsman hernia; the review of current diagnosis and treatment modalities
Melih Paksoy, Ümit Sekmen; İstanbul-Turkey

Case Series

130 | Unusually located primary hydatid cysts
Nihat Aksakal, Metin Kement, Nuri Okkabaz, Yunus Emre Altuntaş, Mustafa Öncel; İstanbul-Turkey

Case Reports

134 | Perforated double appendicitis: Horseshoe type
Serap Pamak Bulut, Neslihan Cabıoğlu, Muzaffer Akıncı; İstanbul-Turkey

137 | A rare cause of inguinal hernia: scrotal cystocele
İsmail Zihni, Ali Duran, Volkan Soysal; Isparta, Mardin, İzmir-Turkey

140 | Metastatic gastric signet-ring cell carcinoma: A rare cause of acute appendicitis
Candaş Erçetin, Ahmet Cem Dural, Yaşar Özdenkaya, Özlem Dural, Huriye Gözde Muhafız Dada, Gülçin Yeğen, Yersu Kapran, Yeşim Erbil; İstanbul, Iğdır-Turkey

145 | Recurrent renal giant leiomyosarcoma
Salih Erpulat Öziş, Kamil Gülpınar, Zafer Şahlı, Baha Burak Konak, Mete Keskin, Süleyman Özdemir, Ömür Ataoğlu; Ankara-Turkey

149 | Appendix adenocarcinoma in an elderly patient from a nursing home
Yalçın Sönmez, Zülfü Bayhan, Faik Yaylak, Mehmet Fatih Ekici, Ayşe Nur Değer; Kütahya-Turkey

Surgical Technique

152 | Laparoscopic choledochal cyst excision and Roux-en-Y hepaticojejunostomy
Cüneyt Kayaalp, Vural Soyer, Veysel Ersan, Cemalettin Aydın, Servet Karagül; Malatya-Turkey

Letter to the Editor

155 | EuroSurg: Across Europe a new novel student-driven research group in surgery
Bahar Büşra Özkan, Gökhan Selçuk Özbalcı, Aziz İhsan Tavuz, Zeynep Şifa Demirci, Bahadır Emre Baki, Ozan Can Tatar; Samsun, İstanbul, Ankara, Trabzon, Kocaeli-Turkey

Original Investigation / *Özgün Araştırma*

Ulus Cerrahi Derg 2016; 32: 81-88

DOI: 10.5152/UCD.2016.3146

Impact of cyclooxygenase-2 over-expression on the prognosis of breast cancer patients

Meme kanserinde siklooksijenaz-2 ekspresyonunun prognoza etkisi

Sertaç Ata Güler[1], Mustafa Ümit Uğurlu[1], Handan Kaya[2], Semiha Şen[1], Yasemin Nazlı[1], Bahadır M. Güllüoğlu[1]

ABSTRACT

Objective: The aim of this present study was to assess the impact of COX-2 over-expression on breast cancer survival.

Material and Methods: Non-metastatic invasive breast cancer patients who received adequate loco-regional and systemic treatments were evaluated. Patients' demographic, clinical, pathologic, and treatment-related and survival data were retrieved from their hospital files. COX-2, estrogen/progesterone receptor (ER/PR), HER-2/neu expression and Ki67 index of the tumors were determined immunohistochemically. As the primary objective, COX-2 positive and negative patients were compared in terms of overall (OS), disease-free (DFS) and breast cancer-specific survival (BCSS). Secondary objectives were to assess the independent prognostic factors for survival. In addition, the correlation of COX-2 expression with conventional prognostic and predictive factors of breast cancer was assessed.

Results: Two hundred and seventeen patients who underwent adequate breast cancer treatment between November 2004 and December 2013 were included in the study. The median follow-up was 37 months (range: 5-107). Eighty-one (37%) patients were COX-2 positive. OS, DFS, and BCSS were similar in COX-2 positive and negative patients. Ki67 index and age were significantly correlated with COX-2 expression (r=-0.116; p=0.02; r=0.159; p=0.02). PR expression was found to be the only independent factor for predicting OS, tumor size and molecular subtype classification were found to be the only independent factors for predicting DFS, and PR expression was found to be the only independent factor for predicting BCSS.

Conclusion: Among the independent predictive and prognostic factors of breast cancer, COX-2 over-expression was only correlated with Ki67 index and age.

Keywords: Breast cancer, survival, cyclooxygenase-2 enzyme, predictive factors, prognostic factors

ÖZ

Amaç: Bu çalışmanın amacı, COX-2 ekspresyonunun meme kanseri sağkalımı üzerine etkilerini değerlendirmektir.

Gereç ve Yöntemler: Yeterli lokorejyonel ve sistemik tedavi almış olan non-metastatik invaziv meme kanseri hastaları değerlendirildi. Hastaların demografik, klinik, patolojik, tedavi ve sağkalım bilgileri hastane kayıtlarından temin edildi. Tümörün COX-2, östrojen/progesteron reseptör (ER/PR), HER-2/neu ekspresyonu ve Ki67 indeksi immünohistokimyasal olarak değerlendirildi. Birincil çıkarım olarak, genel sağkalım (GS), hastalıksız sağkalım (HS) ve meme kanserine özgü sağkalım (MKÖS) açısından COX-2 negatif ve pozitif hastalar karşılaştırıldı. İkincil çıkarım olarak sağkalıma etki eden bağımsız prognostik faktörler değerlendirildi. Ayrıca COX-2 ekspresyonunun meme kanserinin konvansiyonel prognostik faktörleri ve prediktif faktörleri ile bağlantısı incelendi.

Bulgular: Kasım 2004 ile Aralık 2013 tarihleri arasında yeterli meme kanseri tedavisi almış olan 217 hasta çalışmaya alındı. Ortalama takip süresi 37 aydı (5-107). Seksen bir (%37) hasta COX-2 pozitifti. GS, HS ve MKÖS, COX-2 pozitif ve negatif hastalarda benzerdi. Ki67 indeksi ve yaş COX-2 ile anlamlı olarak bağlantılıydı (r=-0,116; p=0,02; r=0,159; p=0,02). GS için tek bağımsız prediktör PR ekspresyonu; HS için bağımsız prediktörler tümör boyutu ve moleküler alt grup sınıflandırması; MKÖS için de yine tek prediktör faktör PR ekspresyonu olarak bulundu.

Sonuç: COX-2 ekspresyonu, meme kanserinin bağımsız prediktif ve prognostik faktörleri içinde sadece Ki67 indeksi ve yaş ile ilişkilidir.

Anahtar kelimeler: Meme kanseri, sağkalım, siklooksijenaz-2 enzimi, prediktif faktörler, prognostik faktörler

[1]Department of General Surgery, Marmara University School of Medicine, İstanbul, Turkey

[2]Department of Pathology, Marmara University School of Medicine, İstanbul, Turkey

Address for Correspondence
Yazışma Adresi

Mustafa Ümit Uğurlu
e-mail: umitugurlu@gmail.com

Received / *Geliş Tarihi*: 23.03.2015
Accepted / *Kabul Tarihi*: 14.05.2015

INTRODUCTION

Certain prognostic and predictive factors were taken into consideration in order to predict the outcome and determine the treatment for breast cancer. Breast cancer is stratified according to tumor size, grade, axillary nodal stage, hormone (estrogen and progesterone) receptor status and HER2/neu expression as well as patient's age and the presence of distant metastasis (1). Breast tumor molecular subtypes also have a tendency to give rise to distant metastases initially at certain body sites (2). Recently, molecular subtype classification is used to classify breast cancer for prognostication in which hormone receptors; HER2/neu and Ki67 indexes are used (2, 3).

Cyclooxygenase (COX) is the enzyme responsible for the conversion of arachidonic acid to prostaglandin H2 (4). It exists in mammals in two isoforms: COX-1 and COX-2. COX-2, a 74 kDa protein localized in the cells' endoplasmic reticulum and nuclear membrane is expressed in response to stimuli such as inflammation and tumor promoters (5-7). COX-2 catalyzes key steps in the metabolism of arachidonic acid to prostaglandin E2 (PGE2), which in turn stimulates aromatase transcription resulting in increased estradiol concentrations.

Liu et al. (8) reported that COX-2 takes part in the initiation and progression of invasive breast cancer based on data that COX-2 expression alone could be sufficient for inducing mammary gland tumor

genesis in transgenic mice. Early studies of COX-2 expression in invasive breast cancer yielded inconsistent findings, with expression reported to be between 0 and 100% of samples (9, 10). In those studies, COX-2 expression was evaluated according to mRNA levels. Immunohistochemical (IHC) studies of COX-2 antigen expression in invasive breast cancer have produced more consistent findings with moderate or strong levels of COX-2 expression, which was found in 36-56% of tumors (11-16).

Different groups have reported that COX-2 expression is a predictor of poor disease-free survival (13-15). Breast cancers expressing COX-2 are more frequently associated with higher grade, larger tumors, and poorer prognosis (17, 18). Previous studies support the consensus that COX-2 over-expression has an adverse prognostic effect in invasive breast cancer (18, 19). COX-2 over-expression is reported to be a characteristic of metastatic breast cancer (20, 21).

During the last decade, numerous groups studied the anti-cancer action mechanisms of COX-2 inhibitors. However, the underlying mechanisms are not yet completely understood. It has been demonstrated that COX-2 inhibitors induce cell cycle arrest, inhibit tumor growth, and suppress tumor neo-angiogenesis. Moreover, they potently induce apoptotic cell death in tumor cells and endothelial cells (22-26). From this point of view, it was suggested that the use of non-steroidal anti-inflammatory drug (NSAID) or acetyl salicylic acid might be associated with a survival benefit in women with breast cancer (27, 28).

This study was designed to assess the impact of the level of COX-2 expression as determined by IHC on overall survival (OS), disease-free survival (DFS) and breast cancer specific survival (BCSS) in breast cancer patients. We further analyzed the correlation between COX-2 expression and current routine prognostic and predictive factors.

MATERIAL AND METHODS

Study Design

The study was designed as a retrospective cohort study. Breast cancer patients who underwent surgical treatment at Marmara University Hospital, Istanbul were planned to be included in the study. Ethics committee approval was received for this study from the ethics committee of Marmara University, School of Medicine, Istanbul. Written informed consent was obtained from patients who participated in this study.

Inclusion and Exclusion Criteria

Patients who were clinically stage 1, 2 or 3 at diagnosis, underwent surgery for invasive breast cancer, received adequate loco-regional (surgery ± radiation treatment) and systemic treatment, had regular postoperative follow-up and had their last follow-up visit within the previous year were included in the study. Those who were clinically stage 4, had diagnosis of inflammatory breast cancer or ductal carcinoma in situ (DCIS), received no surgical treatment or inadequate loco-regional treatment, -although indicated- received inadequate or no chemotherapy, did not receive hormone treatment although their tumor was endocrine responsive (whose estrogen (ER) and/or progesterone receptor (PR) expression rates were more than 1%) or were lost to follow-up for more than 1 year were excluded from the study. Patients whose paraffin tumor blocks are missing were also excluded from outcome analysis.

Cohorts/Outcomes/End-points

Patients were categorized into two groups according to their breast cancer COX-2 expression status as COX-2 positive and negative cancers. Patients in the two groups were compared in terms of OS (overall survival), DFS (disease free survival) and BCSS (breast cancer-specific survival).

Follow-up

In addition to the semi-annual thorough physical examination, liver function tests, chest radiography, abdominal ultrasound (US) and bone scintigraphy were performed according to patient's complaints/findings. Mammography and, if necessary, breast US imaging were done annually.

Objectives

The main objectives were to compare the OS, DFS and BCSS rates between COX-2 positive and negative patients. Secondary objectives were to assess the independent prognostic factors for OS, DFS, and BCSS. In addition, the correlation of COX-2 expression with conventional prognostic and predictive factors (age, tumor size, axillary lymph node involvement, tumor grade, tumor stage, ER, PR, HER2/neu and Ki67 expressions and molecular subtyping) of breast cancer was assessed as other secondary objectives.

Data

Patients' demographic, clinical, pathologic, treatment and survival data were retrieved from their hospital files. Demographical data such as age and body mass index at the time of breast cancer diagnosis as well as gender; clinical data such as surgery date, type of operation, postoperative complication; family history, menopausal status, -if any- history of neo-adjuvant and/or adjuvant treatments, last date of follow-up and, if any, recurrences and/or death; histopathological data such as tumor histology, tumor size, regional lymphatic involvement, grade, and stage were recorded.

Tissue Sampling

For assessing COX-2 expression by IHC, tumor samples from patients that had been previously fixed in 10% buffered formalin and embedded in paraffin blocks were collected from the pathology tissue bank. Tissue samples were used for the high-throughput study. After screening the slides from each case, we selected a paraffin block that was well fixed and contained a representative section of the tumor. Tissue blocks were sectioned at a 3-µm thickness from each selected paraffin block containing breast cancer tissues with Thermo Shandon Finesse E microtome and processed for IHC staining. Following removal of paraffin with xylene, sections were re-hydrated with graded ethanol and immersed in Tris-buffered saline. The endogenous peroxidase activity was suppressed with 3% H_2O_2. To bring out the masked antigens, we assessed the tissue samples with pH 6.0 citrate buffer solution for 20 minutes in 400W microwave oven. The tissue samples were washed with pH 7.4 phosphate buffering solution (PBS). In order to block the non-specific immunostaining, protein blockage was performed with Super Block Solution (SensiTek HRP Anti-Polyvent Kit, ScyTek Laboratories, UK).

Immunohistochemistry for COX-2/ER/PR/HER2/neu/Ki67 Expressions

Streptavidin-biotin peroxidase technique was used to detect the expression of COX-2, Ki67 index, ER, PR and HER2/neu. IHC

was performed using the COX-2 (antihuman) mouse monoclonal antibody clone, 4H12 (1:100, Novocastra, UK). One tumor tissue sample was stained with and without antibody as a positive and negative control, respectively. Immunostaining for ER, PR, HER2/neu, Ki67 index was performed using established procedures with the following antibodies for 60 minutes incubation period: a. ER (clone 6F11, mouse monoclonal, 1:40, Novocastra, UK), b. PR (clone 1A6, mouse monoclonal, 1:40, Novocastra, UK), c. HER2/neu (clone CB11, mouse monoclonal HER2/neu oncoprotein, 1:40, Novocastra, UK) and d. Ki67 index (clone MM1, mouse monoclonal, 1:50, Novocastra, UK). After the incubation period, tissue arrays were washed with PBS and reincubated with biotinylated secondary antibody and streptavidin peroxidase (SensiTek HRP Anti-Polyvalent Kit, ScyTek Laboratories, UT) for 10 minutes. They were again washed with PBS before assessment. During assessment 3.3'-diaminobenzidine tetra hydrochloride (DAB) was used. Finally, tissues were counterstained with Mayer hematoxylin and dehydrated through ethanol and closed with entellan. Assessment of slides was performed with light microscopy by a pathologist who was blinded to patients' clinical and survival data.

Variables

Immunoreactivity for COX-2 in tumor cells was assessed using a scoring system based on staining intensity (0 = no staining, 1+ = weak staining with patchy cytoplasmic staining, 2+ = intermediate staining with mostly cytoplasmic and focally plasma membrane staining, and 3+ = strong staining with mostly plasma membrane staining). Scores 0 and 1+ were classified as "COX-2 negative", whereas 2+ and 3+ as "COX-2 positive" (29). ER and PR status were grouped as positive and negative in which at least 1% IHC staining was regarded as positive, i.e. hormone sensitive. The tumor was regarded hormone receptor (HR) positive if either ER or PR was found to be positive, whereas it was regarded negative if both ER and PR were found to be negative. HER2/neu status of patients was graded either according to their IHC staining that revealed 0, 1+, 3+ or according to FISH (fluorescence in situ hybridization) result as positive or negative. For Her-2/neu scoring; no staining or weak incomplete membrane staining in any proportion of the tumor cells were scored as 0 or 1+, complete membrane staining either non-uniform or weak in intensity but with obvious circumferential distribution in at least 10% of cells were scored as 2+, complete intense uniform membrane staining of >30% of invasive tumor cells were scored as 3+, and were regarded as positive for HER family proteins. Those with 2+ staining were graded according to their FISH result. In the FISH technique, the green colored signals that show the centromeres (CEN-17) belonging to chromosome 17 in the nucleus of the at least 80 tumor cells in every tissue specimen that were HER2/neu 2+, and the orange colored signals that show HER2/neu gene were counted. HER2/neu and the CEN-17 ratio was evaluated and HER2/neu values ≥2 were assessed as amplified. Ki67 index staining was scored as the percentage of expression at 3 different tumor areas (x40) by counting at least 1000 tumor cells in each area. If the number of expressed cells constituted less than 10%, the Ki67 index was classified as "low", whereas, it was regarded as "high" when the expression was found to be 10% or more. Tumors were also classified according to their molecular subtype. Tumors which were ER positive, PR positive and/or negative, HER2/neu negative were classified as "Luminal A type"; ER positive, PR positive and/or negative, HER2/neu positive were classified as "Luminal B type"; ER and PR negative, HER2/neu positive were classified as "HER2/neu type"; ER and PR and HER2/neu negative were classified as "Basal-like type". Those with 2+ HER2/neu staining that were not verified by the FISH method were classified as "Undetermined". Patients' tumor size and axillary lymph node involvement were grouped according to TNM staging criteria: tumor size ≤ 2 cm as T1, 2-5 cm as T2 and ≥5 cm as T3; if no axillary lymph node involvement as N0, 1 to 3 node involvement as N1, 4 to 9 node involvement as N2, and 10 or more node involvement as N3.

Statistical Analysis

Overall survival, disease-free survival and breast cancer specific survival estimates were calculated using Kaplan–Meier curves and tables. Survival comparisons of Kaplan-Meier curves of COX-2 positive and negative patients were made by the log-rank test. Furthermore, multivariate analyses were conducted using Cox's proportional hazard regression model to determine independent factors affecting DFS, OS, and BCCS. Frequencies of different variables in the two patient groups were compared with Pearson's chi-square or Fisher's exact tests, wherever appropriate. Factors included in the multivariate analysis model on each survival were age, tumor size, axillary stage (N), pathologic stage, histologic grade, ER, PR, HER2/neu, Ki67 labeling index, COX-2 expression levels, and molecular subtype classification. The correlation test between COX-2 expression and independent factors for survival was done using Pearson correlation analysis. Correlation index was given as r-value; r-value of less than -1 was regarded as negative and +1 as positive correlation; r-value between 0-0.49 was regarded as weak, those between 0.5-0.74 as moderate, and those between 0.75-1 as strong correlation. The mean values were given with standard error (SE), p-value less than 0.05 was considered to be significant. The analysis was done by Statistical Package for the Social Sciences statistics software, version 15.0 (SPSS, Inc., Chicago, IL, USA).

RESULTS

Cohort Characteristics

Between November 2004 and December 2013, 647 patients underwent breast cancer surgery. However, 430 patients were excluded from analysis due to the study's exclusion criteria. Details of reasons for excluding patients were presented in Figure 1. Altogether 217 patients with non-metastatic invasive breast cancer who underwent definitive breast surgery during the study period were included in the study. Patients' median age was 56 (27-85) years, and most of them were female (n=213). All demographic, treatment-related and histopathologic findings of the cohort were given in Table 1.

Cyclooxygenase-2 expression was examined by immunohistochemistry staining (Figures 2a-d) as described and was found to be positive in 81 (37%) patients. All demographic, histopathologic and treatment-related factors were similar in COX-2 positive and negative patients except trastuzumab use and Ki67 index (Table 1). Significantly more COX-2 positive patients (15%) were found to receive trastuzumab when compared to COX-2 positive patients (7%; p=0.04). Ki67 index was high in 64% of COX-2 positive patients, whereas it was high in 48% of COX-2 negative patients, the difference between groups was significant (p=0.02). COX-2 expression was observed in 57, 10, 7 and 11% of patients with Luminal A type, Luminal B type, HER2/neu type and basal-like type tumors, respectively.

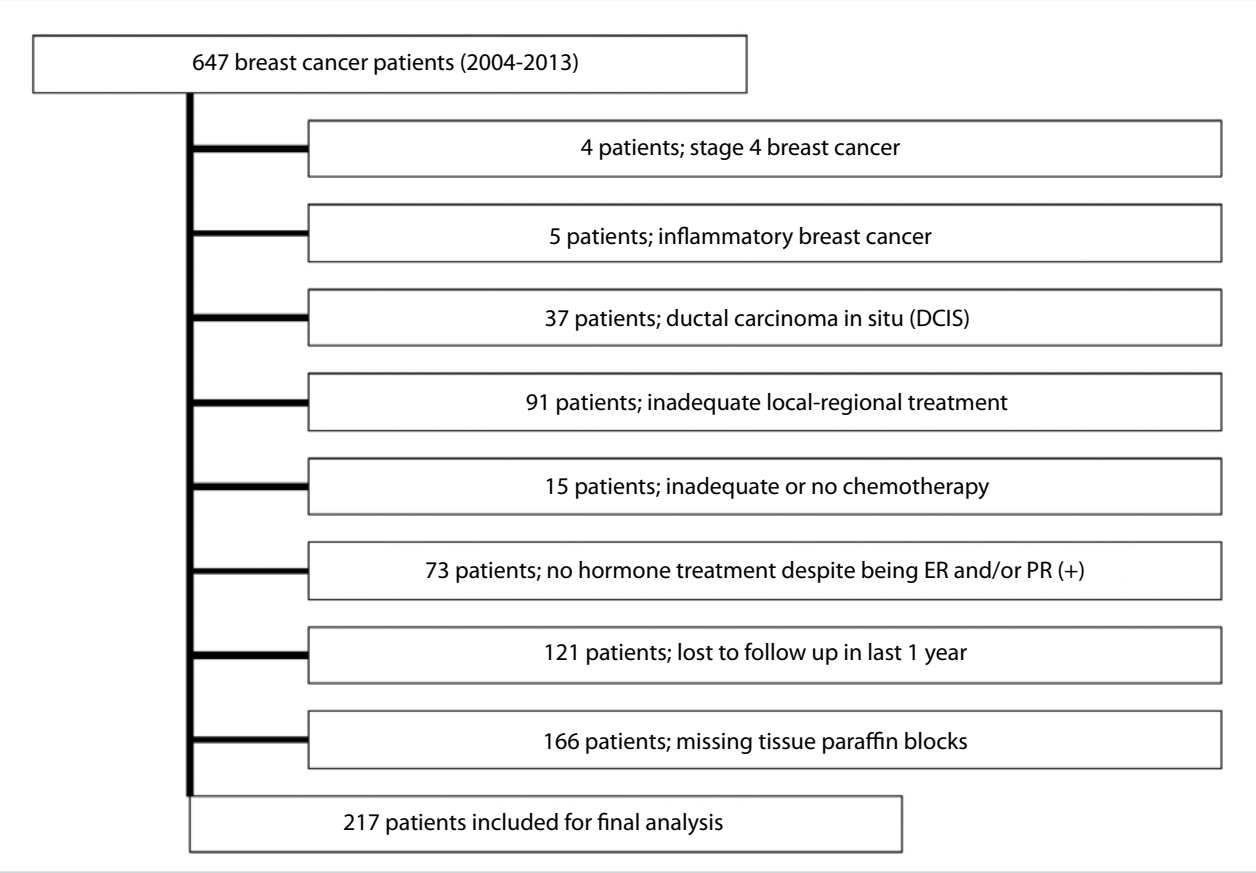

Figure 1. Study flow-chart showing details of exclusion

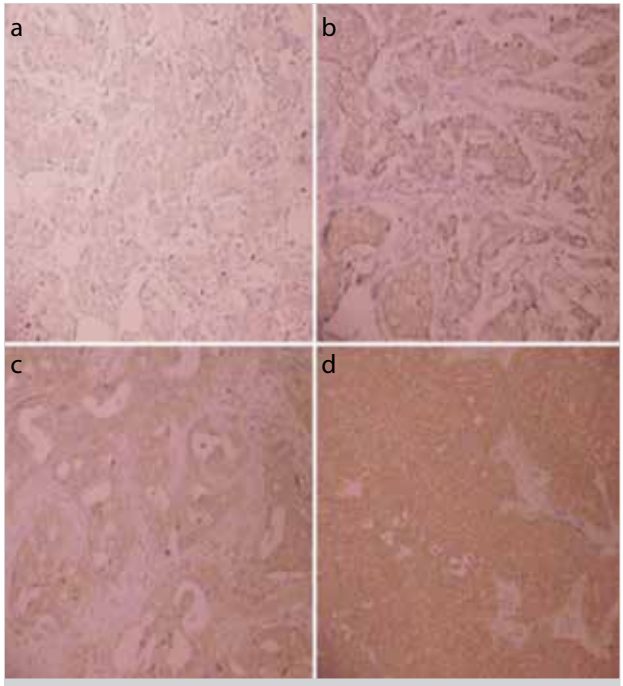

Figure 2. a-d. Image of Cyclooxygenase-2 (COX-2) 0 immunohistochemistry scoring (no staining) (a). Image of COX-2 1+ immunohistochemistry scoring (weak staining with patchy cytoplasmic staining) (b). Image of COX-2 2+ immunohistochemistry scoring (intermediate staining with mostly cytoplasmic and focally plasma membrane staining) (c). Image of COX-2 3+ immunohistochemistry scoring (strong staining with mostly plasma membrane staining) (d)

Survival Analysis

As of January 2014, the median follow-up period was 37 (5-107) months. 18 patients had a recurrence during the follow-up period, 14 recurrences occurred at distant sites. Four patients had a loco-regional relapse. Overall, 13 patients died during follow-up; however, only seven of them died due to breast cancer. Overall death, overall recurrence, loco-regional recurrence, distant recurrence and breast cancer-specific death rates were similar in COX-2 positive and negative patients (Table 2).

The median OS was 32 months in COX-2 positive patients and 40 months in COX-2 negative patients. Median DFS was 31.5 months in COX-2 positive patients and 39 months in COX-2 negative patients. Median BCSS was 32 months in COX-2 positive patients and 40 months in COX-2 negative patients. 5-year OS, DFS and BCSS were similar in COX-2 positive (91.9%, 87.4%, 100%, respectively) and negative (92%, 87.3%, 93.9%, respectively) patients (p=0.82, 0.28 and 0.12, respectively) (Table 3, Figures 3 a-c).

Independent Factors for Survival

Progesterone receptor expression was found to be an independent factor for predicting OS. PR positive patients had better OS. Tumor size and molecular subtype classification were found to be independent factors for predicting DFS. It was shown that the DFS was longer in tumors with a smaller size. Patients having Luminal A and HER2/neu type cancers had better DFS. In addition, PR expression was found to be an independent factor for predicting BCSS. PR positive patients had better BCSS. Other independent factors were not associated with OS, DFS or BCSS.

Table 1. Demographic, clinical and treatment-related data of the study cohort

Variables	COX-2 (+) n=81	COX-2 (-) n=136	Total n=217	p
Gender; n (%)				
Female	79 (98)	134 (99)	213 (98)	0.60
Male	2 (2)	2 (1)	4 (2)	
Age; median year (SD)	56 (11.9)	57 (13.03)	56 (12.6)	0.82
Operation; n (%)				
Lumpectomy	32 (40)	52 (38)	84 (39)	0.72
Mastectomy	49 (60)	84 (62)	133 (61)	
Axillary technique; n (%)				
Only sentinel node biopsy	22 (27)	43 (32)	65 (30)	0.50
Axillary dissection	59 (73)	93 (68)	152 (70)	
Radiotherapy; n (%)				
No	37 (46)	55 (40)	92 (42)	0.50
Yes	44 (54)	81 (60)	125 (58)	
Chemotherapy; n (%)				
No	29 (36)	55 (40)	84 (39)	0.50
Yes	52 (64)	81 (60)	133 (61)	
Hormonotherapy; n (%)				
No	29 (36)	34 (25)	63 (29)	0.10
Yes	52 (64)	102 (75)	154 (71)	
Trastuzumab; n (%)				
No	69 (85)	127 (93)	196 (90)	0.04
Yes	12 (15)	9 (7)	21 (10)	
Histopathologic type; n (%)				
Invasive lobular cancer	2 (2)	9 (7)	11 (5)	0.20
Invasive ductal cancer	73 (91)	115 (84)	188 (87)	
Invasive mixed cancer	4 (5)	11 (8)	15 (7)	
Others	2 (2)	1 (1)	3 (1)	
Tumor size; mean mm. (SD)	25 (12.4)	28 (17.4)	27 (15.8)	0.10
Tumor size; n (%)				
T1	28 (34)	49 (36)	77 (35)	0.20
T2	50 (62)	73 (54)	123 (57)	
T3	3 (4)	14 (10)	17 (8)	
Histologic grade; n (%)				
I	12 (15)	19 (14)	31 (14)	0.70
II	41 (51)	77 (57)	118 (54)	
III	28 (34)	40 (29)	68 (32)	
Axillary stage; n (%)				
N0	48 (59)	63 (46)	111 (51)	0.13
N1	22 (27)	43 (32)	65 (30)	
N2	10 (13)	21 (15)	31 (14)	
N3	1 (1)	9 (7)	10 (5)	
Pathological stage; n (%)				
Stage 1	24 (30)	30 (22)	54 (25)	0.20
Stage 2	45 (56)	74 (54)	119 (55)	
Stage 3	12 (14)	32 (24)	44 (20)	
ER; n (%)				
Negative	21 (26)	27 (20)	48 (22)	0.30
Positive	60 (74)	109 (80)	169 (78)	
PR; n (%)				
Negative	32 (40)	42 (31)	74 (34)	0.20
Positive	49 (60)	94 (69)	143 (66)	
HER2/neu; n (%)				
Negative	55 (68)	111 (82)	166 (76)	0.07
Positive	14 (17)	14 (10)	28 (13)	
Undetermined	12 (15)	11 (8)	23 (11)	
Ki67 index; n (%)				
Low	29 (36)	71 (52)	100 (46)	0.02
High	52 (64)	65 (48)	117 (54)	
Molecular subtype; n (%)				
Luminal A type	46 (57)	94 (69)	140 (64)	0.24
Luminal B type	8 (10)	7 (5)	15 (7)	
HER2/neu type	6 (7)	7 (5)	13 (6)	
Basal like type	9 (11)	17 (13)	26 (12)	
Undetermined	12 (15)	11 (8)	23 (11)	

COX-2: Cyclooxygenase-2; SD: standard deviation; ER: Estrogen receptor; PR: progesterone receptor

Correlation with COX-2 Expression

There was a significant weak negative correlation between COX-2 expression and patient age (r=-0.116; p=0.02). Also, there was a significant weak positive correlation between COX-2 expression and Ki67 index score (r=0.159; p=0.02). On the other hand, the weak negative correlation between COX-2 expression and ER, PR expressions, tumor size, axillary (N) as well as pathologic stage were not found to be significant (r=-0.071; p=0.30, r=-0.088; p=0.20, r=-0.042; p=0.54, r=-0.125; p=0.07 and r=-0.117; p=0.08, respectively). Also, the weak positive correlation between COX-2 expression and HER2/neu expression, histologic grade and molecular subtype classification were not found to be significant (r=0.124; p=0.85, r=0.032; p=0.64 and r=0.046; p=0.52, respectively).

DISCUSSION

In this study, the aim was to assess the level of COX-2 expression as determined by IHC on OS, DFS, and BCSS in Turkish breast cancer patients. We found that 5-year OS, DFS, and BCSS were similar in COX-2 positive and negative patients. PR expression was shown to be an independent factor for both OS and BCSS. On the other hand, tumor size and molecular subtype classification were independent predictors for DFS. Further evaluation of the independent predictive factors revealed that only Ki67 index and patient age had a correlation with COX-2 expression.

The strength of the current study is that we included patients with strict criteria. Setting the inclusion and exclusion criteria when designing the study enabled us to assess a relatively homogenous population. Patients with stage 4 breast cancer, inflammatory breast cancer, DCIS, those who had inadequate loco-regional treatment, who were lost-to-follow-up and those with missing paraffin blocks were excluded from the study. Furthermore, the pathologist was blinded to the prognostic data and the cohort of the patients. In earlier series, COX-2 over-expression was found to be associated with lower OS and DFS (13, 14). However, there is no evidence showing a relationship between COX-2 over-expression and BCSS, yet. Therefore, our study is unique due to one of its objectives, which is to assess the impact of COX-2 over-expression on BCSS.

However, there are also some drawbacks of the present study. Due to its retrospective design, it was open to bias to some extent. Although the number of patients who were in the scope of the study was 647 patients at the beginning, most of the patients were excluded due to our exclusion criteria shown in Figure 1. Therefore, only 217 patients remained for final analysis. Furthermore, because they did not have further FISH/SISH or CISH assessment, 23 cases with HER2/neu 2+ staining were grouped as "undetermined" for their sub-typing. In addition, the history of selective COX-2 inhibitor drug and NSAID use of patients were not complete, which we believe might have affected the survival outcome of this study. Lastly, the median follow-up period was relatively short for non-metastatic breast

Table 2. Mortality and recurrence rates of COX-2 positive and negative patients

Variables	COX-2 (+) n=81	COX-2 (-) n=136	Total n=217	p
Survival; n (%)				0.93
Alive	76 (94)	128 (94)	204 (94)	
Dead	5 (6)	8 (6)	13 (6)	
Overall recurrence; n (%)				0.40
No	76 (94)	123 (90)	199 (92)	
Yes	5 (6)	13 (10)	18 (8)	
Loco-regional recurrence; n (%)				0.60
No	80 (99)	133 (98)	213 (98)	
Yes	1 (1)	3 (2)	4 (2)	
Distant recurrence; n (%)				0.50
No	77 (95)	126 (93)	203 (94)	
Yes	4 (5)	10 (7)	14 (6)	
Breast cancer specific survival; n (%)				
Alive	76 (94)	128 (94)	204 (94)	0.20
Death from breast cancer	1 (1)	6 (4)	7 (3)	
Death from other reasons	4 (5)	2 (2)	6 (3)	

COX-2: Cyclooxygenase-2

Table 3. Survival estimates of COX-2 positive and negative patients

	COX-2 (+)	COX-2 (-)	p
5 year-OS	91.9%	92%	0.82
5 year-DFS	87.4%	87.3%	0.28
5 year-BCSS	100%	93.9%	0.12

OS: overall survival; DFS: disease-free survival; BCSS: breast cancer-specific survival; COX-2: Cyclooxygenase-2

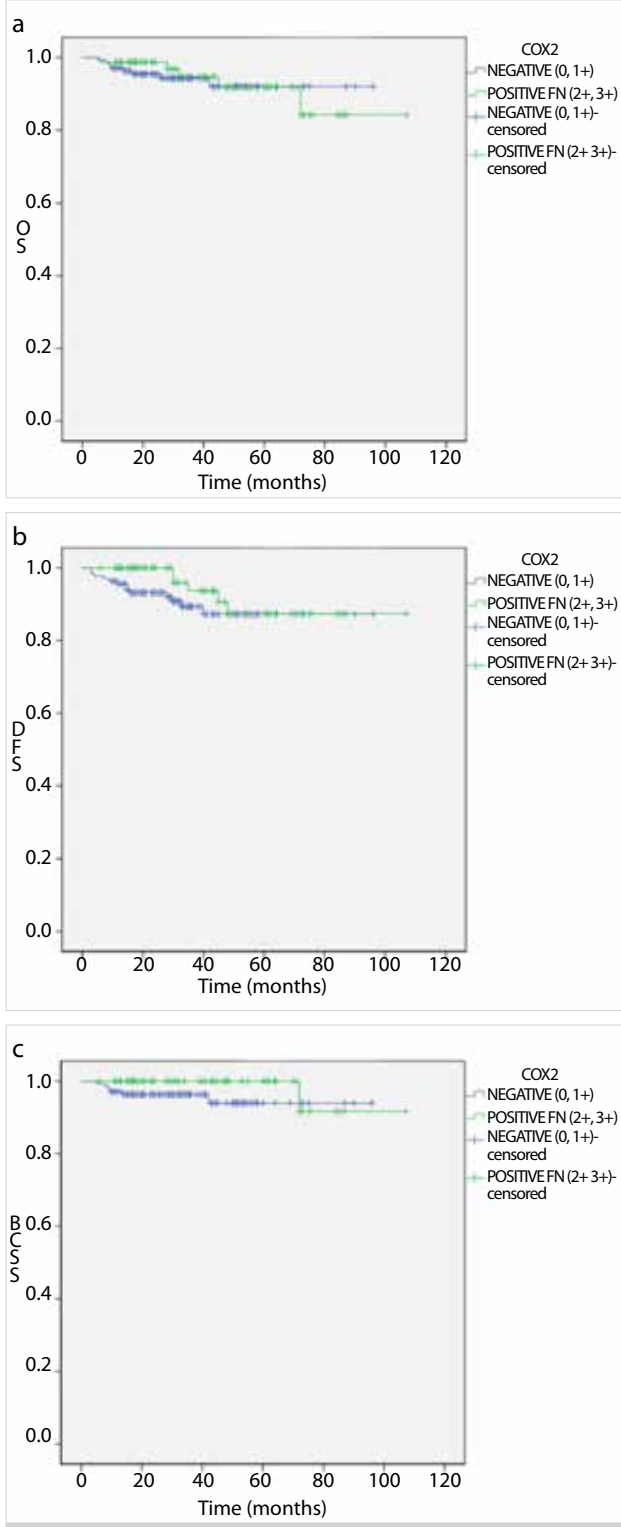

Figure 3. a-c. Overall survival (OS) curves of COX-2 positive and negative patients (a). Disease free survival (DFS) curves of COX-2 positive and negative patients (b). Breast cancer specific survival (BCSS) curves of COX-2 positive and negative patients (c)

cancer patients in whom the life expectancy is longer when compared to other cancer patients.

The proportion of immunohistochemically identified COX-2 positive tumors varies widely among studies (ranging between 4.5 and 85%) (30). Variations in COX-2 expression are partly attributable to the different scoring systems and cut-off values used for COX-2 immunoreactivity. Kelly et al. (31) scored even weak COX-2 staining as positive immunoreactivity while Boland et al. (32) considered COX-2 staining as positive only in case of moderate staining in the specimens. For clinically significant classification of COX-2 expression, we applied semi-quantitative scoring, which reflects staining intensity. In our cohort, COX-2 over-expression was found in 81 (37%) patients, which is concordant with other previously reported series. This also facilitated us to compose two cohorts with a satisfactory number of subjects.

In earlier series, COX-2 over-expression was reported to be associated with lower OS and DFS (13, 14). However, in this study, we found that COX-2 over-expression has no impact on OS, DFS, and BCSS. Both COX-2 positive and negative patients had similar survival rates. The reason for this finding might be our short follow-up period when compared to similar studies as in one study with a median follow-up of 19 years (8). Therefore, we do not exclude a type II error in our findings due to our limited sample size.

Our secondary objective was to assess the independent prognostic factors for OS, DFS, and BCSS. In earlier studies, negative ER and PR status, HER2/neu positivity, increased tumor size, lymph node involvement, high histologic grade and molecular subtyping were reported as poor prognostic factors for OS (1). Although there are studies supporting that Ki67 index is one of the determining factors for molecular subtyping in breast cancer (17), we did not use Ki67 index over-expression as a criterion for this purpose in our study. We have chosen the molecular subtype classification without including Ki67 index as in most of the studies (18) since this classification is easier to perform and to evaluate the data. In our study, PR expression was found to be the only independent factor for predicting OS and BCSS. Furthermore, tumor size and molecular subtype classifications were found to be independent factors for predicting DFS.

Currently, the mechanism by which COX-2 is up-regulated in breast cancer is unknown. One possibility is that cancer cells become intrinsically more active in expressing COX-2 than non-neoplastic cells (25). To this end, both inactivation of tumor suppressor genes, such as p53, and activation of oncogenes, such as HER2/neu, have been implicated in the induction of COX-2. However, we observed no significant association between COX-2 and HER2/neu expression patterns. The relationship between HER2/neu gene amplification and COX-2 over-expression has been a subject of controversy (19, 21, 33-36). The correlation of COX-2 expression with conventional prognostic and predictive factors for breast cancer including HER2/neu expression was assessed as our secondary objective. In previous studies, COX-2 over-expression was found to be associated with large tumor size, high histologic grade, negative ER/PR status, high proliferation rate, high p53 expression, and HER2/neu amplification along with axillary node involvement and ductal type histology (13, 33). The results consistently support a correlation of COX-2 over-expression with high histologic grade, negative ER/PR status and high Ki67 index (13, 37). In patients with hormone receptor-positive tumors, the COX-2 expression had a negative influence on outcome. One study showed that COX-2 played a role in hormonal pathways and could explain the results found in previously published studies (8). In our study, we only showed a positive weak correlation between the COX-2 over-expression and Ki67 index, and a negative weak correlation between COX-2 expression and patient age. We found COX-2 over-expression and high Ki67 index in the specimen to have a weak significant positive correlation. Similarly, we determined that the young patient age and high COX-2 expression had a weak significant negative correlation. Other variables seemed to have no correlation with COX-2 over-expression. Data from similar studies showed that COX-2 over-expression is significantly associated with advanced stage of breast cancer, luminal B and basal-like type tumors (29). Bos et al. (20) reported that the brain metastasis of breast cancer is mediated by increased expression of a set of genes, including COX-2, and is seen less after combination treatment with cetuximab. These findings might support the clinical application of combination treatments with COX-2 inhibitors for patients with luminal-B or basal-like type breast cancers. Previous reports have shown a correlation between COX-2 expression and response to hormone therapy in early breast cancer, whereby about one-third of the patient group was treated with adjuvant endocrine or chemotherapy. Witton et al. (38) also showed that COX-2 expression is associated with poor outcome in ER-negative, but not in ER-positive breast cancer. In contrast, Haffty et al. (34) reported that the significance of COX-2 expression is limited to HR-positive tumors in breast cancer patients treated with partial mastectomy and radiotherapy.

CONCLUSION

Survival rates were similar in both COX-2 positive and negative non-metastatic breast cancer patients. COX-2 over-expression seemed to be correlated with higher Ki67 index and young patient age. However, these correlations were not strong. The only independent factor for OS and BCSS was PR expression status while tumor size and molecular subtype were independent factors for DFS. Results of studies with larger sample size and longer follow-up should be evaluated to reach solid conclusions.

Ethics Committee Approval: Ethics committee approval was received for this study from the ethics committee of Marmara University School of Medicine.

Informed Consent: Written informed consent was obtained from patients who participated in this study.

Peer-review: Externally peer-reviewed.

Author Contributions: Concept – S.A.G., M.Ü.U., B.M.G.; Design - S.A.G., M.Ü.U., B.M.G.; Supervision – H.K., B.M.G.; Resources – S.A.G., M.Ü.U., H.K., B.M.G.; Materials – H.K.; Data Collection and/or Processing – S.A.G., M.Ü.U., S.Ş., Y.N.; Analysis and/or Interpretation – S.A.G., M.Ü.U., B.M.G.; Literature Search – S.A.G., M.Ü.U.; Writing Manuscript – M.Ü.U., S.A.G.; Critical Review – B.M.G., H.K.

Conflict of Interest: No conflict of interest was declared by the authors.

Financial Disclosure: The authors declared that this study has received no financial support.

Etik Komite Onayı: Bu çalışma için etik komite onayı Marmara Üniversitesi Tıp Fakültesi'nden alınmıştır.

Hasta Onamı: Yazılı hasta onamı bu çalışmaya katılan hastalardan alınmıştır.

Hakem Değerlendirmesi: Dış bağımsız.

Yazar Katkıları: Fikir – S.A.G., M.Ü.U., B.M.G.; Tasarım - S.A.G., M.Ü.U., B.M.G.; Denetleme – H.K., B.M.G.; Kaynaklar – S.A.G., M.Ü.U., H.K., B.M.G.; Malzemeler – H.K.; Veri Toplanması ve/veya İşlemesi – S.A.G., M.Ü.U., S.Ş., Y.N.; Analiz ve/veya Yorum – S.A.G., M.Ü.U., B.M.G.; Literatür Taraması – S.A.G., M.Ü.U.; Yazıyı Yazan – M.Ü.U., S.A.G.; Eleştirel İnceleme – B.M.G., H.K.

Çıkar Çatışması: Yazarlar çıkar çatışması bildirmemişlerdir.

Finansal Destek: Yazarlar bu çalışma için finansal destek almadıklarını beyan etmişlerdir.

REFERENCES

1. Decker T, Hungermann D, Bocker W. Prognostic and predictive factors of invasive breast cancer. Pathologe 2009; 30: 49-55. [CrossRef]
2. Gabos Z, Thoms J, Ghosh S, Hanson J, Dechenes J, Sabri S, et al. The association between biological subtype and locoregional recurrence in newly diagnosed breast cancer. Breast Cancer Res Treat 2010; 124: 187-194. [CrossRef]
3. Hortobagyi GN. Toward individualized breast cancer therapy: translating biological concepts to the bedside. Oncologist 2012; 17: 577-584. [CrossRef]
4. Smith WL, DeWitt DL, Garavito RM. Cyclooxygenases: structural, cellular, and molecular biology. Annu Rev Biochem 2000; 69: 145-182. [CrossRef]
5. Méric JB, Rottey S, Olaussen K, Soria JC, Khayat D, Rixe O. Cyclooxygenase-2 as a target for anticancer drug development. Crit Rev Oncol Hematol 2006; 59: 51-64. [CrossRef]
6. Dubois RN, Abramson SB, Crofford L, Gupta RA, Simon LS, Van De Putte LB. Cyclooxygenase in biology and disease. FASEB J 1998; 12: 1063-1073.
7. Williams CS, Mann M, DuBois RN. The role of cyclooxygenases in inflammation, cancer, and development. Oncogene 1999; 18: 7908-7916. [CrossRef]
8. Liu CH, Chang SH, Narko K, Trifan OC, Wu MT, Smith E, et al. Overexpression of cyclooxygenase-2 is sufficient to induce tumorigenesis in transgenic mice. J Biol Chem 2001; 276: 18563-18569. [CrossRef]
9. Parrett M, Harris R, Joarder F Ross MS, Clausen KP, Robertson FM. Cyclooxygenase-2 gene expression in human breast cancer. Int J Oncol 1997; 10: 503-507. [CrossRef]
10. Hwang D, Scollard D, Byrne J, Levine E. Expression of cyclooxygenase-1 and cyclooxygenase-2 in human breast cancer. J Natl Cancer Inst 1998; 90: 455-460. [CrossRef]
11. Soslow RA, Dannenberg AJ, Rush D, Woerner BM, Khan KN, Masferrer J. COX-2 is expressed in human pulmonary, colonic, and mammary tumors. Cancer 2000; 89: 2637-2645. [CrossRef]
12. Half E, Tang XM, Gwyn K, Sahin A, Wathen K, Sinicrope FA. Cyclooxygenase-2 expression in human breast cancers and adjacent ductal carcinoma in situ. Cancer Res 2002; 62: 1676-1681.
13. Ristimaki A, Sivula A, Lundin J, Lundin M, Salminen T, Haglund C. Prognostic significance of elevated cyclooxygenase-2 expression in breast cancer. Cancer Res 2002; 62: 632-635.
14. Denkert C, Winzer KJ, Muller BM, Weichert W, Pest S, Kobel M, et al. Elevated expression of cyclooxygenase-2 is a negative prognostic factor for disease free survival and overall survival in patients with breast carcinoma. Cancer 2003; 97: 2978-2987. [CrossRef]
15. Spizzo G, Gastl G, Wolf D, Gunsilius E, Steurer M, Fong D. Correlation of COX-2 and Ep-CAM overexpression in human invasive breast cancer and its impact on survival. Br J Cancer 2003; 88: 574-578. [CrossRef]
16. Watanabe O, Shimizu T, Imamura H Utada Y, Okabe T, Kimura K. Expression of cyclooxygenase-2 in malignant and benign breast tumors. Anticancer Res 2003; 23: 3215-3221.
17. Costa C, Soares R, Reis-Filho JS, Leitao D, Amendoeira I, Schmitt FC. Cyclo-oxygenase 2 expression is associated with angiogenesis and lymph node metastasis in human breast cancer. J Clin Pathol 2002; 55: 429-434. [CrossRef]
18. O'Connor JK, Avent J, Lee RJ, Fischbach J, Gaffney DK. Cyclooxygenase-2 expression correlates with diminished survival in invasive breast cancer treated with mastectomy and radiotherapy. Int J Radiat Oncol Biol Phys 2004; 58: 1034-1040. [CrossRef]
19. Park K, Han S, Shin E, Kim HJ, Kim JY. Cox-2 expression on tissue microarray of breast cancer. Eur J Surg Oncol 2006; 32: 1093-1096. [CrossRef]
20. Bos PD, Zhang XH, Nadal C, Shu W, Gomis RR, Nguyen DX, et al. Genes that mediate breast cancer metastasis to the brain. Nature 2009; 459: 1005-1009. [CrossRef]
21. Singh B, Berry JA, Shoher A, Ayers GD, Wei C, Lucci A. COX-2 involvement in breast cancer metastasis to bone. Oncogene 2007; 26: 3789-3796. [CrossRef]
22. Jendrossek V, Handrick R, Belka C. Celecoxib activates a novel mitochondrial apoptosis signaling pathway. FASEB J 2003; 17: 1547-1549. [CrossRef]
23. Song X, Lin HP, Johnson AJ Tseng PH, Yang YT, Kulp SK, et al. Cyclooxygenase-2, player or spectator in cyclooxygenase-2 inhibitor-induced apoptosis in prostate cancer cells. J Natl Cancer Inst 2002; 94: 585-591. [CrossRef]
24. Grosch S, Tegeder I, Niederberger E, Brautigam L, Geisslinger G. COX-2 independent induction of cell cycle arrest and apoptosis in colon cancer cells by the selective COX-2 inhibitor celecoxib. FASEB J 2001; 15: 2742-2744.
25. Leahy KM, Ornberg RL, Wang Y, Zweifel BS, Koki AT, Masferrer JL. Cyclooxygenase-2 inhibition by celecoxib reduces proliferation and induces apoptosis in angiogenic endothelial cells in vivo. Cancer Res 2002; 62: 625-631.
26. Lin HP, Kulp SK, Tseng PH, Yang YT, Yang CC, Chen CS. Growth inhibitory effects of celecoxib in human umbilical vein endothelial cells are mediated through G1 arrest via multiple signaling mechanisms. Mol Cancer Ther 2004; 3: 1671-1680.
27. Blair CK, Sweeney C, Anderson KE, Folsom AR. NSAID use and survival after breast cancer diagnosis in post-menopausal women. Breast Cancer Res Treat 2007; 101: 191-197. [CrossRef]
28. Hyun CL, Lee HE, Kim KS, Kim SW, Kim JH, Choe G, et al. The effect of chromosome 17 polysomy on HER-2/neu status in breast cancer. J Clin Pathol 2008; 61: 317-321. [CrossRef]
29. Kostopoulos I, Arapantoni-Dadioti P, Gogas H, Papadopoulos S, Malamou-Mitsi V, Scopa CD, et al. Evaluation of the prognostic value of HER-2 and VEGF in breast cancer patients participating in a randomized study with dose-dense sequential adjuvant chemotherapy. Breast Cancer Res Treat 2006; 96: 251-261. [CrossRef]
30. Singh-Ranger G, Salhab M, Mokbel K. The role of cyclooxygenase-2 in breast cancer: review. Breast Cancer Res Treat 2008; 109: 189-198. [CrossRef]
31. Kelly LM, Hill AD, Kennedy S, Connolly EM, Ramanath R, Teh S, et al. Lack of prognostic effect of Cox-2 expression in primary breast cancer on short-term follow-up. Eur J Surg Oncol 2003; 29: 707-710. [CrossRef]
32. Boland GP, Butt IS, Prasad R, Knox WF, Bundred NJ. COX-2 expression is associated with an aggressive phenotype in ductal carcinoma in situ. Br J Cancer 2004; 90: 423-429. [CrossRef]
33. Lucci A, Krishnamurthy S, Singh B, Bedrosian I, Meric-Bernstam F, Reuben J, et al. Cyclooxygenase-2 expression in primary breast cancers predicts dissemination of cancer cells to the bone marrow. Breast Cancer Res Treat 2009; 117: 61-68. [CrossRef]
34. Haffty BG, Yang Q, Moran MS, Tan A, Reiss M. Estrogen-dependent prognostic significance of cyclooxygenase-2 expression in early-stage invasive breast cancers treated with breast-conserving surgery and radiation. Int J Radiat Oncol Biol Phys 2008; 71: 1006-1013. [CrossRef]
35. Subbaramaiah K, Howe LR, Port ER, Brogi E, Fishman J, Liu CH, et al. HER-2/neu status is a determinant of mammary aromatase activity in vivo: evidence for a cyclooxygenase-2-dependent mechanism. Cancer Res 2006; 66: 5504-5511. [CrossRef]
36. Schmitz KJ, Callies R, Wohlschlaeger J, Kimmig R, Otterbach F, Bohr J, et al. Overexpression of cyclo-oxygenase-2 is an independent predictor of unfavourable outcome in node-negative breast cancer, but is not associated with protein kinase B (Akt) and mitogen-activated protein kinase (ERK1/2, p38) activation or with Her-2/neu signalling pathways. J Clin Pathol 2006; 59: 685-691. [CrossRef]
37. Kerlikowske K, Molinaro AM, Gauthier ML, Berman HK, Waldman F, Bennington J, et al. Biomarker expression and risk of subsequent tumors after initial ductal carcinoma in situ diagnosis. J Natl Cancer Inst 2010; 102: 627-637. [CrossRef]
38. Witton CJ, Hawe SJ, Cooke TG, Bartlett JM. Cyclooxygenase 2 (COX2) expression is associated with poor outcome in ER-negative, but not ER-positive, breast cancer. Histopathology 2004; 45: 47-54. [CrossRef]

Ulus Cerrahi Derg 2016; 32: 89
DOI: 10.5152/UCD.2016.13042016

Editorial Comment / *Editöryel Yorum*

Impact of cyclooxygenase-2 over-expression on the prognosis of breast cancer patients

Meme kanserinde siklooksijenaz-2 ekspresyonunun prognoza etkisi

Can Atalay

Establishing new predictive and prognostic factors in various cancers is an ongoing challenge for many decades. Biomarkers detected in preclinical studies as predictive and prognostic factors could be potential targets for new drug development. Cyclooxygenase enzyme plays a key role in inflammation and has two isozymes synthesized by cyclooxygenase-1 and cyclooxygenase-2 genes. Cyclooxygenase enzyme was first evaluated in colorectal cancer since its increased synthesis is a known driver for carcinogenesis. Induction of cyclooxygenase-2 gene causes cancer formation by increasing prostaglandin E2 synthesis which results in estrogen production in adipose tissue (1). Besides, prostaglandin E2 shows immunosuppressive effect in the tumor microenvironment promoting tumor progression. Thus, potential role of cyclooxygenase-2 in breast cancer development became the topic of recent studies. Cyclooxygenase-2 gene overexpression was reported in 40-84% of the breast cancer patients depending on the stage of cancer (2). Similarly, cyclooxygenase-2 gene expression increases as the disease progresses from atypical hyperplasia to invasive breast cancer.

Guler et al. (3) investigated this issue in the article entitled "Impact of cyclooxygenase-2 overexpression on the prognosis of breast cancer patients". This study is well-designed in terms of patient homogeneity and inclusion and exclusion criteria. However, a significant effect of cyclooxygenase-2 overexpression on disease-free and overall suvival could not be demonstrated in breast cancer patients. Although this study uniquely investigated the relation between cyclooxygenase-2 overexpression and breast cancer specific survival, no significant correlation could be demonstrated between these parameters as well. Rather smaller number of patients included in the study with limited follow-up time and retrospective nature of the study may be the reason for insignificant results. In addition, the immunohistochemistry method utilized in this study may be less sensitive compared to RT-PCR method in the detection of overexpressed cyclooxygenase-2 gene. However, this study draws the attention of the clinicians towards a new therapeutic target in breast cancer.

As a conclusion, randomized controlled trials including large enough number of patients with a long follow-up period are required to clearly establish the role of cyclooxygenase-2 gene in breast cancer. Inhibition of cyclooxygenase enzyme by non-steroidal anti-inflammatory drugs or selective cyclooxygenase-2 inhibitors or blockade of cyclooxygenase-2 gene induction could be the new chemoprevention and treatment modalities for breast cancer in the future.

REFERENCES

1. Harris RE, Casto BC, Harris ZM. Cyclooxygenase-2 and the inflammogenesis of breast cancer. World J Clin Oncol 2014; 5: 677-692. [CrossRef]
2. Chen EP, Smyth EM. COX-2 and PGE2-dependent immunomodulation in breast cancer. Prostaglandins Other Lipid Mediat 2011; 96: 14-20. [CrossRef]
3. Guler SA, Ugurlu MU, Kaya H, Şen S, Nazlı Y, Güllüoğlu BM. Impact of cyclooxygenase-2 over-expression on the prognosis of breast cancer patients. Ulus Cerrahi Derg 2016; 32: 81-88.

Clinic of General Surgery, Ankara Oncology Hospital, Ankara, Turkey

Address for Correspondence
Yazışma Adresi
Can Atalay
e-mail:
atalay_can@hotmail.com

Received / *Geliş Tarihi*: 11.04.2016
Accepted / *Kabul Tarihi*: 13.04.2016

Ulus Cerrahi Derg 2016; 32: 90-92
DOI: 10.5152/UCD.2015.2886

Original Investigation / *Özgün Araştırma*

Colonic mucosal pseudolipomatosis: Are we aware of it?

Kolonik mukozal psödolipomatozis: Farkında mıyız?

Feyzullah Ersöz[1], Ahmet Burak Toros[2], Ekrem Çakar[1], Mehmet Emin Güneş[1], Serdar Çulcu[1], Serkan Sarı[1], Aziz Arı[1], Esra Paşaoğlu[3], Nevra Dursun[3]

ABSTRACT

Objective: Colonic mucosal pseudolipomatosis is rare, and its pathogenesis is controversial. A number of mechanisms, including mechanical injury during an endoscopic procedure or chemical injury by disinfectant, seem to contribute to its pathogenesis.

Material and Methods: This retrospective study examined the colonic biopsies of 1370 patients. These biopsies were preserved at the Department of Pathology of Istanbul Training and Research Hospital between January 2012 and June 2013.

Results: We found pseudolipomatosis in 14 of 1370 colonoscopy cases (1.02%). Of these 14 patients, 8 were male and 6 were female. The male patients were between 24 and 66 years, with a mean of 39; the female patients were between 26 and 58 years, with a mean of 42.

Conclusion: Many endoscopists are unaware of the lesion, and the diagnosis is generally possible only after pathological assessment of multiple biopsies taken from suspect lesions. Here we report and discuss colonic pseudolipomatosis incidentally found in a series of patients undergoing routine colonoscopy, and we underline the endoscopic pattern and diagnostic difficulties.

Key Words: Pseudolipomatosis, colonoscopy, disinfectant, mucosal injury

ÖZ

Amaç: Kolonik mukozal psödolipomatozis, nadir görülen ve patogenezi halen tam aydınlatılamamış bir konudur. Endoskopik işlem sırasında gelişen mekanik hasar veya dezenfektanların yol açtığı kimyasal hasar gibi birtakım mekanizmalar, oluşumuna katkıda bulunuyor olabilir.

Gereç ve Yöntemler: Bu retrospektif çalışmada, Ocak 2012-Haziran 2013 arasında işlem yapılan ve alınan kolonoskopik biyopsi örnekleri İstanbul Eğitim ve Araştırma Hastanesi'nin Patoloji Bölümü'nde saklanan 1370 hastaya ait veriler değerlendirildi.

Bulgular: Alınan 1370 kolonoskopik biyopsi örneğinin 14 tanesinde (%1,02) psödolipomatozis saptadık. Bu 14 hastanın 8'i kadın, 6'sı erkekti. Erkek hastaların yaşları 24 ve 66 arasında değişirken (ortalama 39); kadın hastaların yaşları ise 26 ve 58 arasıydı (ortalama 42).

Sonuç: Birçok endoskopist bu lezyonlardan habersiz olup tanı; şüpheli lezyonlardan alınan örneklerin patolojik değerlendirmesi ile mümkün olmaktadır. Burada rutin kolonoskopiye giren bir grup hastanın biyopsilerinde tesadüfen saptanan kolonik psödolipomatozisin endoskopik özelliklerini ve tanısal güçlüklerini tartışmaktayız.

Anahtar Kelimeler: Psödolipomatozis, kolonoskopi, dezenfektan, mukozal hasar

[1]Clinic of General Surgery, İstanbul Training and Research Hospital, İstanbul, Turkey
[2]Clinic of Gastroenterology, İstanbul Training and Research Hospital, İstanbul, Turkey
[3]Clinic of Pathology, İstanbul Training and Research Hospital, İstanbul, Turkey

Address for Correspondence
Yazışma Adresi
Ahmet Burak Toros
e-mail:
aburaktoros@yahoo.com

Received / *Geliş Tarihi*: 29.08.2014
Accepted / *Kabul Tarihi*: 29.09.2014
Available Online Date / *Çevrimiçi Yayın Tarihi*: 09.04.2015

INTRODUCTION

Pseudolipomatosis is a rare lesion with distinct endoscopic and histological findings. The term "colonic pseudolipomatosis" was proposed by Snover et al. (1) in 1985 and was defined as being microscopically similar to mucosal lipomatosis but not composed of adipocytes. The lesion has a low frequency in patients undergoing colonoscopy (2).

The etiology and pathogenesis of this disorder are controversial. A number of different pathogenetic mechanisms have been hypothesized for this condition, including intramucosal penetration of air by mechanical injury during insufflation, biopsy, or other procedures (3). Other authors have suggested that chemical injury by disinfectants, particularly hydrogen peroxide, contributes to the pathogenesis of these lesions (4, 5). Here we report and discuss colonic pseudolipomatosis incidentally found in a series of patients undergoing routine colonoscopy and underline the endoscopic pattern and diagnostic difficulties.

MATERIAL AND METHODS

This retrospective study examined the colonic biopsies of 1370 patients. These biopsies were preserved at the Department of Pathology of Istanbul Education and Research Hospital (İstanbul, Turkey) between January 2012 and June 2013. The data were obtained from the hospital archives. Cross sections of 5 micron-thick tissues stained with hematoxylin and embedded in paraffin were examined. Under microscopic examination, we observed vascular lacunae in the lamina propria between crypts. These lacunae

Figure 1. An endoscopic appearance of colonic pseudolipo-matosis

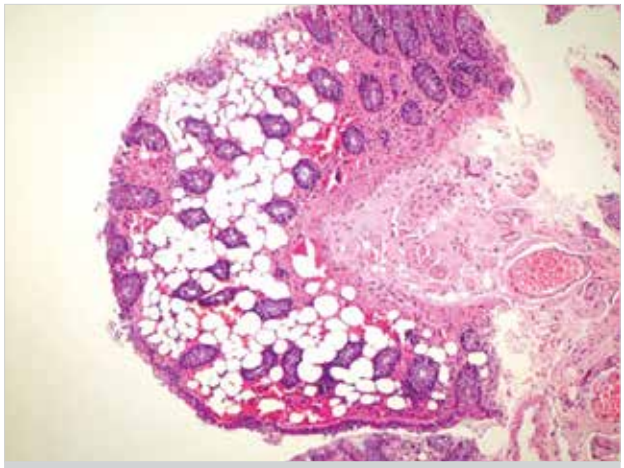

Figure 2. Vacuolar structures in the lamina propria of colonic mucosa, indicative of fatty tissue (HE ×40)

had varying dimensions and were without a layer of epithelium, indicative of adipose tissue, and this made us consider them as colonic pseudolipomatosis.

This study was approved by the local Ethical Committee of the hospital.

Statistical Analysis

The simple method of ratio was used to provide percentages in this study.

RESULTS

Regarding gender, 589 (43%) of the subjects were female and 781 (57%) were male. Ages of the patients ranged between 18 and 88 years, with a mean of 44 years.

Suspect lesions were slightly elevated with often multiple and sometimes confluent whitish adherent plaques in the endoscopic view (Figure 1). Multiple biopsies were taken from these lesions and pathologically assessed. We found pseudolipomatosis in 14 of 1370 colonoscopy cases (1.02%). Of these 14 patients, 8 were male and 6 were female. The male patients were between 24 and 66 years, with a mean age of 39; the female patients were aged between 26 and 58 years, with a mean of 42. Mucosal vacuolisation was characterized with empty spaces (Figure 2). Lipomas were considered in the differential diagnosis. However, in pseudolipomatosis, unlike lipocytes, the vascular structures without a nucleus were not enclosed in capsules as they were in lipomas; they were scattered between crypts in the lamina propria. There was no evidence of a true adipocyte differentiation. Although it was not immunohistochemically specific, S-100 immune dye staining for any adipose tissue was found negative in our subjects.

DISCUSSION

Mucosal pseudolipomatosis of the colon is a rare benign lesion associated with colonoscopy and usually regresses spontaneously in 3-20 months (2, 6, 7). Different endoscopy units have reported a frequency of 0.3%-1.7% among all colonoscopies performed (1, 2, 8). Our rate was found to be 1.02%.

The endoscopic appearance of colonic pseudolipomatosis is very characteristic. Lesions appear as slightly elevated whitish adherent plaques often multiple and sometimes confluent. The whitish plaques are usually preceded by the appearance of whitish foamy fluid as a result of the effervescent release of molecular oxygen. The plaques extend over several millimeters to 4 cm and can be found equally in the right or left colon (1).

This lesion, which is unfamiliar to endoscopists, must not be confused with similar lesions such as pseudomembranous colitis, colonic lipomatosis, or malakoplakia.

The pathology is characterized by the presence of intramucosal, gas trapped empty spaces ranging between 20 and 130 nanometers in the lamina propria. These empty cavities are similar to fat but differ from lipomatosis by the absence of lipids, which can be verified by fat-specific stains. Because of this gross and microscopic similarity to fat, the lesions are referred to as pseudolipomatosis (1, 9). We also followed the same pathological landmarks to refer to our lesions as pesudolipomatosis.

We did not find a clear emphasis on the gender and age of the patients with colonic pseudolipomatosis in literature. When we talk about our patient group, we can roughly conclude that lesions were seen in a patient group that was unisex and in the fourth decade of their lives.

The pathogenesis of colonic pseudolipomatosis still remains unclear, but the lesion appears to be more of a complication of endoscopy than a real pathological entity. Some authors have suggested that this results from mechanical mucosal injury such as stretching, abrasive trauma, biopsy, or overinflation of the colon during colonoscopy, leading to the penetration of the luminal gas into the bowel wall (2, 10).

Some other authors have also suggested that insufficient rinsing of endoscopes implicate an effect of disinfectants, especially hydrogen peroxide, in the pathogenesis of this lesion. These investigators concluded that residual hydrogen peroxide in the endoscope after rinsing was responsible for colitis and mucosal vacuolisation (7).

Because this was a retrospective study, we did not have enough data to decide on the mechanism of the lesion, but we

do know and demonstrated that this is a rare lesion and many endoscopists are simply unaware of the term colonic pseudolipomatosis. Endoscopists can only suspect of the lesion by appearance and must take biopsies to assess the pathological diagnosis.

Our study highlights that although rare, this lesion must be kept in the mind of the endoscopist and that pathological examination will provide an exact diagnosis.

We hope to make this lesion well understood in light of current literature and underline the endoscopic pattern and the diagnostic difficulty.

CONCLUSION

Many endoscopists are unaware of the lesion, and the diagnosis is generally possible only after pathological assessment of multiple biopsies taken from suspect lesions. Here we reported and discussed colonic pseudolipomatosis incidentally found in a series of patients undergoing routine colonoscopy and underline the endoscopic pattern and diagnostic difficulty.

Ethics Committee Approval: Ethics committee approval was received for this study from the ethics committee of İstanbul Training and Research Hospital.

Informed Consent: Because this is a retrospective study, we were not able to provide patient consents.

Peer-review: Externally peer-reviewed.

Author Contributions: Concept - F.E., A.B.T.; Design - F.E., A.B.T., E.Ç., M.E.G.; Supervision - M.E.G., S.Ç., S.S., A.A.; Funding - E.Ç., M.E.G., S.Ç., S.S., A.A.; Materials - F.E., A.B.T., E.P., N.D.; Data Collection and/or Processing - E.Ç., M.E.G., S.Ç., S.S., A.A.; Analysis and/or Interpretation - F.E., A.B.T., E.P., N.D.; Literature Review - E.Ç., M.E.G., S.Ç., S.S., A.A.; Writer - F.E., A.B.T., E.P., N.D.; Critical Review - E.Ç., M.E.G., S.Ç., S.S., A.A., E.P., N.D.

Conflict of Interest: No conflict of interest was declared by the authors.

Financial Disclosure: The authors declared that this study has received no financial support.

Etik Komite Onayı: Bu çalışma için etik komite onayı İstanbul Eğitim ve Araştırma Hastanesi'nden alınmıştır.

Hasta Onamı: Bu retrospektif bir çalışma olduğundan, hasta onamları bulunmamaktadır.

Hakem değerlendirmesi: Dış bağımsız.

Yazar Katkıları: Fikir - F.E., A.B.T.; Tasarım - F.E., A.B.T., E.Ç., M.E.G.; Denetleme - M.E.G., S.Ç., S.S., A.A.; Kaynaklar - E.Ç., M.E.G., S.Ç., S.S., A.A.; Malzemeler - F.E., A.B.T., E.P., N.D.; Veri toplanması ve/veya işlemesi - E.Ç., M.E.G., S.Ç., S.S., A.A.; Analiz ve/veya yorum - F.E., A.B.T., E.P., N.D.; Literatür taraması - E.Ç., M.E.G., S.Ç., S.S., A.A.; Yazıyı yazan - F.E., A.B.T., E.P., N.D.; Eleştirel İnceleme - E.Ç., M.E.G., S.Ç., S.S., A.A., E.P., N.D.

Çıkar Çatışması: Yazarlar çıkar çatışması bildirmemişlerdir.

Finansal Destek: Yazarlar bu çalışma için finansal destek almadıklarını beyan etmişlerdir.

REFERENCES

1. Snover DC, Sandstad J, Hutton S. Mucosal pseudolipomatosis of the colon. Am J Clin Pathol 1985; 84: 575-580.
2. Waring JP, Manne RK, Wadas DD, Sanowski RA. Mucosal pseudolipomatosis: An air pressure-related colonoscopy complication. Gastrointest Endosc 1989; 35: 93-94. [CrossRef]
3. Kim SJ, Baek IH. Colonic mucosal pseudolipomatosis: Disinfectant colitis ? Gastroenterol Nurs 2012; 35: 208-213. [CrossRef]
4. Cammarota G, Cesaro P, Cazzato A, Fedeli P, Riccioni ME, Sparano L, et al. Hydrogen peroxide-related colitis (previously known as "pseudolipomatosis"): a series of cases occurring in an epidemic pattern. Endoscopy 2007; 39: 916-919. [CrossRef]
5. Lapeyre B. The 'frost sign' and the 'snow white sign': Intramucosal air injection or peroxide colitis? Endoscopy 2005; 37: 679. [CrossRef]
6. Brevet M, Chatelain D, Bartoli E, Geslin G, Delcenserie R, Braillon A, et al. Colonic pseudolipomatosis: clinical, endoscopical and pathological features in nine cases. Gastroenterol Clin Biol 2006; 30: 9-13. [CrossRef]
7. Jonas G, Mahoney A, Murray J, Gertler S. Chemical colitis due to endoscope cleaning solutions: A mimic of pseudomembranous colitis. Gastroenterology 1988; 95: 1403-1408.
8. Prignet JM, Carloz E, Kunkel D. Pseudolipomatose muqueuse rectisigmoidienne revelee par une diarrhee chronique. Discussion physiopathologique a propos d' un cas et revue de la litterature. Acta Endoscopica 1995; 25: 175-178. [CrossRef]
9. Whitehead R. Mucosal biopsy of the GI tract. 1985; Philadelphia, PA: WB Saunders.
10. Sheehan JF, Brynjolfsson G. Ulcerative colitis following hydrogen peroxite enema: Case report and experimental production with transient emphysema of colonic wall and gas embolism. Lab Invest 1960; 9: 150-168.

Original Investigation / *Özgün Araştırma*

Ulus Cerrahi Derg 2016; 32: 93-96

DOI: 10.5152/UCD.2015.3003

Robotic versus conventional laparoscopic colorectal operations: a-single center experience

Laparoskopik ve robotik kolorektal cerrahinin karşılaştırılması: Tek merkez deneyimi

Mehmet Abdussamet Bozkurt, Ali Kocataş, Eyüp Gemici, Mustafa Uygar Kalaycı, Halil Alış

ABSTRACT

Objective: Robotic surgery was first introduced in 2000 especially to overcome the limitations of low rectum cancer surgery. There is still no consensus regarding the standard method for colorectal surgery. The aim of this study was to compare robotic surgery with laparoscopic colorectal surgery.

Material and Methods: This is a retrospective study. Data of patients with a diagnosis of colon or rectal cancer were analyzed for robotic colorectal surgery and laparoscopic colorectal surgery.

Results: The cost of robotic surgery group was statistically higher than the laparoscopic surgery group (p=0.032). The average operation duration was 178 minutes in the laparoscopic surgery group and 228 minutes in the robotic surgery group, and this difference was statistically significant (p=0.044). There was no statistically significant difference between the groups regarding other parameters.

Discussion: Disadvantages of robotic surgery seem to be its higher cost and longer operation duration as compared to laparoscopic surgery. We claim that an increase in the number of cases and experience may shorten the operation time while the increase in commercial interest may decrease the cost disadvantage of robotic surgery.

Keywords: Robotic surgery, colorectal surgery, laparoscopy

ÖZ

Amaç: Robotik cerrahi ilk kez 2000 yılında özellikle alt rektum cerrahisindeki kısıtlamaları ortadan kaldırmak amacı ile kolorektal cerrahide kullanılmaya başlandı. Günümüzde kolorektal cerrahi için standart bir yöntem konusunda uzlaşı sağlanamamıştır. Bizim çalışmamızın amacı kolorektal cerrahide robotik cerrahi ve laparoskopik yöntemi karşılaştırmaktır.

Gereç ve Yöntemler: Çalışmamız retrospektif olup kolon ve rektum kanseri tanısı alıp robotik ve laparoskopik olarak ameliyat edilen hastaların verilerinin analizi ile yapılmıştır.

Bulgular: Robotik cerrahinin maliyeti laparoskopik cerrahiye göre istatistiksel olarak yüksekti (p=0,032). Ortalama ameliyat süresi laparoskopik cerrahide 178 dakika, robotik cerrahi grubunda ise 228 dakika idi ve bu fark istatistiksel olarak anlamlı bulundu (p=0,044). Diğer parametrelerde istatistiksel olarak fark görülmedi.

Sonuç: Yüksek maliyet ve uzun operasyon süresi robotik cerrahinin dezavantajı olarak görülmektedir. Operasyon süresinin artan vaka sayısı ve deneyim ile azalacağına; artan ticari ilginin de maliyeti azaltacağına inanıyoruz.

Anahtar kelimeler: Robotik cerrahi, kolorektal cerrahi, laparoskopi

INTRODUCTION

Minimally invasive surgical techniques, the most significant contribution to modern surgery, contain many advantages over traditional open surgical techniques. Many benefits of laparoscopic surgery have been reported including shortened length of hospital stay, decreased morbidity and faster recovery time (1, 2).

Robotic laparoscopic surgery has been first introduced in 2000 especially to address the limitations of lower rectum cancer surgery (3). However, there is still no consensus regarding the standard method. The robotic system eliminates tremor, provides three-dimensional image and an ability of rotation, which are the major advantages of robotic surgery as compared to laparoscopic procedures. However, how this advantage is reflected in clinical practice and what impact it has on morbidity and mortality continues to be debated (4, 5).

We compared robotic surgery, which is preferred in colorectal surgery, with laparoscopic colorectal surgery.

MATERIAL AND METHODS

Our study is a retrospective study. Data of patients diagnosed with colon or rectal cancer at Bakırköy Dr. Sadi Konuk Training and Research Hospital Department of General Surgery between January 2009-February 2013 were analyzed for robotic and laparoscopic colorectal surgery.

Patients with left-sided colon cancer and rectum cancer on colonoscopy were included in the study. The staging was performed with abdominal computed tomography for colon tumors, and with pelvic magnetic resonance imaging and thoracic and abdominal tomography for rectal cancer. Patients with rec-

Clinic of General Surgery, Bakırköy Dr. Sadi Konuk Training and Research Hospital, İstanbul, Turkey

Address for Correspondence
Yazışma Adresi

Mehmet Abdussamet Bozkurt
e-mail:
msametbozkurt@yahoo.com

Received / *Geliş Tarihi*: 19.12.2014
Accepted / *Kabul Tarihi*: 21.03.2015

tum cancer received long-term neoadjuvant radiotherapy before the operation. Robotic surgery was performed after obtaining patient consent. The type of operation was selected randomly.

Patients who were operated for non-malignant pathologies, who had metastatic lesions in the liver or peritoneal surface that were detected during exploration, right-sided colon cancers, patients who had previous open surgical procedures and emergency operations were excluded from the study.

Four trocars were placed in the laparoscopic technique. Three of the trocars were placed to the right mid-clavicular line and one for retraction, which was placed in the upper left quadrant for left colon and sigmoid colon tumors.

The specimen was taken out from a 4 cm. suprapubic incision. The anvil was placed on the proximal colon segment through the same incision. The anastomosis was performed trans-rectally. After camera trocar placement, two working trocars were placed in the bottom right quadrant for rectum tumors. One working trocar was placed in the upper left quadrant. The procedure was the same as in left colon anastomosis.

Robotic surgical procedures were performed with the da Vinci SI TM surgical system (Intuitive Surgical Inc., Sunnyvale, CA, USA). After docking, a supraumbilical trocar was placed for the camera, the working trocars were introduced at the right upper and lower quadrants, and an assistant port was placed in the upper left quadrant. The specimen was removed from the rectum in Miles' procedure and was taken out from the suprapubic incision in patients with an anastomosis. The anvil was placed into the proximal colon segment from the same area. The anastomosis was performed by the trans-rectal route.

The total cost was calculated for each patient.

Statistical Analysis

Statistical analysis was performed with the Number Cruncher Statistical System (NCSS) 2007 Statistical Software (Utah, USA) package.

RESULTS

Demographic data and other results are shown in Table 1 and 2.

Sixteen patients were operated for rectal cancer and 45 patients with colon cancer. All patients with colon cancer had left-sided tumors.

Eleven patients with rectum cancer received neoadjuvant radiotherapy before the operation.

Patient classification according to TNM system is shown in Table 3 and 4.

There were no statistically significant differences between laparoscopic surgery and robotic surgery groups in terms of mean age, gender, the rate of complications, conversion to open surgery, the length of hospital stay, and positive surgical margins in extracted specimens.

There was no need for blood transfusion in the robotic surgery group (p=0.045).

Table 1. Patients' demographic data and other study parameters

		Laparoscopic group		Robotic group		
Age		56.71±8.18		57.56±8.91		0.703
Sex	Male	10	26.30%	8	34.80%	0.482
	Female	28	73.70%	15	65.20%	
Complication		10	26.30%	4	17.40%	0.422
Blood transfusion		6	15.80%	0	0.00%	0.045
Conversion		9	23.70%	6	26.10%	0.883
Cost (TL)		4324 (3189.25-7472.5)		5700 (4600-9800)		0.032
Surgical margins (cm)		3.5 (2-5.75)		3 (2-5)		0.641

Table 2. Patient groups of rectal and colon cancer

	Laparoscopic rectal cancer group	Laparoscopic colon cancer group	Robotic rectal cancer group	Robotic colon cancer group
Patient number	8	30	8	15
Length of hospital stay (days)	8 (5-8.25)	6 (5-8.25)	6 (5-11)	6 (5-11)
Surgical duration (min)	210 (155-230)	165 (135-215)	245 (192.5-270)	218 (172.5-252)

Table 3. Radiologic T classification of patients

	Robotic	Laparoscopic
T1	0	0
T2	4	8
T3	12	18
T4	7	12
	23	38

Table 4. Radiologic N classification of patients

	Robotic	Laparoscopic
N0	16	29
N1	7	9

Complications in the laparoscopic group included surgical site infection in 4 patients, anastomosis leak in 2 patients, bowel obstruction in 2 patients, a port-side hernia in 1 patient and intra-abdominal abscess in 1 patient. In the robotic surgery group, three patients had surgical site infection, and one patient had a colo-cutaneous fistula.

The cost of robotic surgery group was significantly higher than the laparoscopic surgery group (p=0.032).

The mean operation duration was 178 minutes in the laparoscopic surgery group and 228 minutes in the robotic surgery group, and this difference was statistically significant (p=0.044).

DISCUSSION

Fung et al. (6) reviewed 15 studies including those on robotic colorectal surgery. In their review of 351 patients, they compared robotic surgery with laparoscopic surgery and reported that the operation time was longer in the robotic surgery group, the cost was higher, however, there was no difference in terms of postoperative complications and length of hospital stay.

In another study comparing robotic surgery and laparoscopic surgery, robotic surgery was found to be disadvantageous in terms of cost and duration of the operation. However, conversion rates were lower in obese patients, in patients with preoperative chemotherapy and those with distal rectal tumors. According to the same study; anastomotic leak rate, autonomic function impairment, and resection margin positivity rates were lower in robotic surgery than laparoscopic surgery (7).

Du et al. (8) compared 22 patients who underwent anterior resection for rectal cancer either with laparoscopic or robotic surgery, and they reported that there was no difference between the two methods in terms of operation duration, the number of lymph nodes removed and positive surgical margins.

In our study, the duration of operation was longer, and the cost of robotic surgery was higher as compared to colorectal surgery. The length of hospital stay and complication rate was not statistically different.

Patients with advanced disease and a history of previous surgery were preferentially operated laparoscopically, which is one of the limitations of our study.

Another study examined 128,800 patients who underwent surgery for cancer, benign polyps, and diverticular disease. 2.78% percent of the operations for colorectal benign or malignant diseases was performed by robotic surgery. The cost of robotic surgery and the incidence of postoperative bleeding were higher than laparoscopy. The length of hospital stay, rates of morbidity, anastomotic leak and bowel obstruction did not differ between the two groups. It was concluded that robotic surgery is superior to open surgery (9).

In our study, the majority of elective cases had colorectal cancer, and 70% of them underwent robotic or laparoscopic surgery. If emergent cases were to be included, then the ratio would decrease to 35%.

Robotic colorectal surgery may have a better long-term effect on urinary and sexual functions. Due to robotic surgical dissection of lymph nodes around main arteries, robotic surgery may offer a longer disease-free survival with better quality of life (10). However, we need long-term follow-up results to reach such conclusions. In our study, the maximum follow-up was 1.5 years, which is a short period to comment on long-term survival or the positive contributions of robotic surgery on this issue. There was no difference between the two groups in terms of urinary and sexual function.

Zawadzki et al. (11) compared laparoscopy and robot-assisted methods in 77 patients, and they determined that robotic surgery was advantageous regarding positive resection margin and anastomotic leak. In our study, there were no differences between the two groups in terms of complication rate.

In another study with 171 patients, there were no statistically significant differences between the groups of robotic and laparoscopic surgery regarding length of hospital stay, time to regaining normal bowel function, the amount of patient-controlled analgesia and the duration of the operation. In the same study, left and right hemicolectomy groups were also compared, and they concluded that the operation time was shorter in the left hemicolectomy group (12).

The disadvantages of robotic surgery seem to be its high cost and longer operation time (13, 14). Other procedures such as appendectomy and cholecystectomy can be performed laparoscopically, which provides an opportunity to improve the laparoscopic skills of the surgeons and contribute to their laparoscopic colorectal surgery experience. On the other hand, robotic surgery experience of the surgeons is only limited to colorectal surgery and the reason for the longer operation time in robotic surgery is probably due to this relative inadequate experience. In laparoscopic surgery, the presence of various devices as disposable trocars give a chance to choose a cost effective material; however, in robotic surgery, the devices are being produced, and their prices are being determined by one company alone. It is reported that the urinary and sexual complication rates are low in robotic surgery, and although their long-term impacts are yet unknown, this may be a reason to opt for robotic surgery in the following years.

CONCLUSION

We advocate that an increase in the number of cases and experience may shorten operation duration while an increase in commercial interest may decrease the cost disadvantage of robotic surgery.

Ethics Committee Approval: Ethical approval was not obtained because of the retrospective design of the study.

Informed Consent: Written informed consent was obtained from patients who participated in this study.

Peer-review: Externally peer-reviewed.

Author Contributions: Concept - M.A.B.; Design - M.A.B., A.K.; Supervision - H.A., M.U.K.; Resources - M.A.B., E.G.; Materials - M.A.B.; Data Collection and/or Processing - M.A.B., E.G.; Analysis and/or Interpretation - M.A.B., H.A.; Literature Search - M.A.B., A.K.; Writing Manuscript - M.A.B.; Critical Review - H.A., M.U.K., A.K.; Other - E.G.

Acknowledgments: The authors would like to thank Emire Bor for statistical analyzes.

Conflict of Interest: No conflict of interest was declared by the authors.

Financial Disclosure: The authors declared that this study has received no financial support.

Etik Komite Onayı: Çalışma retrospektif olduğundan etik kurul onayı alınmamıştır.

Hasta Onamı: Yazılı hasta onamı bu çalışmaya katılan hastalardan alınmıştır.

Hakem Değerlendirmesi: Dış bağımsız.

Yazar Katkıları: Fikir - M.A.B.; Tasarım - M.A.B., A.K.; Denetleme - H.A., M.U.K.; Kaynaklar - M.A.B., E.G.; Malzemeler - M.A.B.; Veri Toplanması ve/veya İşlemesi - M.A.B., E.G.; Analiz ve/veya Yorum - M.A.B., H.A.; Literatür Taraması - M.A.B., A.K.; Yazıyı Yazan - M.A.B.; Eleştirel İnceleme - H.A., M.U.K., A.K.; Diğer - E.G.

Teşekkür: Yazarlar istatistiksel analiz verileri için Emine Bor'a teşekkür eder.

Çıkar Çatışması: Yazarlar çıkar çatışması bildirmemişlerdir.

Finansal Destek: Yazarlar bu çalışma için finansal destek almadıklarını beyan etmişlerdir.

REFERENCES

1. Law WL, Lee YM, Choi HK, Seto CL, Ho JW. Impact of laparoscopic resection for colorectal cancer on operative outcomes and survival. Ann Surg 2007; 245: 1–7. [CrossRef]
2. Milsom JW, Böhm B, Hammerhofer KA, Fazio V, Steiger E, Elson P. A prospective, randomized trial comparing laparoscopic versus conventional techniques in colorectal cancer surgery: a preliminary report. J Am Coll Surg 1998; 187: 46–54. [CrossRef]
3. Jayne DG, Culmer PR, Barrie J, Hewson R, Neville A. Robotic platforms for general and colorectal surgery. Colorectal Dis 2011; 13: 78–82. [CrossRef]
4. Maeso S, Reza M, Mayol JA, Blasco JA, Guerra M, Andradas E, et al. Efficacy of the da Vinci surgical system in abdominal surgery compared with that of laparoscopy: a systematic review and meta-analysis. Ann Surg 2014; 252: 254–262. [CrossRef]
5. Wexner SD, Bergamaschi R, Lacy A, Udo J, Brölmann H, Kennedy RH, et al. The current status of robotic pelvic surgery: results of a multinational interdisciplinary consensus conference. Surg Endosc 2009; 23: 438–443. [CrossRef]
6. Fung AK, Aly EH. Robotic colonic surgery: is it advisable to commence a new learning curve? Dis Colon Rectum 2013; 56: 786-796.
7. Du XH, Yao YM, Li R, Shen CA, Yin HN. Does robotic rectal cancer surgery offer improved early postoperative outcomes? Dis Colon Rectum 2013; 56: 253-262.
8. Du XH, Shen D, Li R. Robotic anterior resection of rectal cancer: technique and early outcome. Chin Med J 2013; 126: 51-54.
9. Halabi WJ, Kang CY, Jafari MD, Nguyen VQ, Carmichael JC, Mills S. Robotic-assisted colorectal surgery in the United States: A nationwide analysis of trends and outcomes. World J Surg 2013; 6.
10. Baek SK, Carmichael JC, Pigazzi A. Robotic surgery: colon and rectum. Cancer J 2013; 19: 140-146. [CrossRef]
11. Zawadzki M, Velchuru VR, Albalawi SA, Park JJ, Marecik S, Prasad LM. Is hybrid robotic laparoscopic assistance the ideal approach for restorative rectal cancer dissection? Colorectal Dis 2013; 15: 1026-1032.
12. Deutsch GB, Sathyanarayana SA, Gunabushanam V, Mishra N, Rubach E, Zemon H. Robotic vs. laparoscopic colorectal surgery: an institutional experience. Surg Endosc 2012; 26: 956–963. [CrossRef]
13. Bedirli A, Aslan O, Kozan R, Alkan A. Our initial experience with robotic laparoscopic surgery. Ulus Cerrahi Derg 2012; 28: 8-12. [CrossRef]
14. Alış H, Gönenç M, Deniztaş C, Kapan S, Turhan AN, Aygün E. Robotic abdominal surgery: Initial experiences of a single center. Ulus Cerrahi Derg 2011; 27: 90-93.

Ulus Cerrahi Derg 2016; 32: 97-102
DOI: 10.5152/UCD.2014.2871

Original Investigation / *Özgün Araştırma*

Turkish surgeons' experiences and perception about single-incision laparoscopic surgery

Türk cerrahların tek delikten laparoskopik cerrahiye bakış açısı ve deneyimleri

Recep Aktimur[1], Süleyman Çetinkünar[2], Kadir Yıldırım[1]

ABSTRACT

Objective: We aimed to show Turkish surgeons' current status of experience and perception about single-incision laparoscopic surgery.

Material and Methods: The experience and perception of general surgeons, who were members of the Turkish Surgical Association (3.5%, 116/3312), about single-incision laparoscopic surgery were analyzed according to demographic characteristics and a self-report questionnaire with the following four domains: surgeons' perception regarding the performance of single-incision laparoscopic surgery in their clinical practice; their experience of laparoscopic surgery; education, experience, and attitude for single-incision laparoscopic surgery; and the reason for performing/not performing single-incision laparoscopic surgery in their practice.

Results: There were no significant factors affecting Turkish surgeons' preference of surgical approach. Although, most surgeons performing single-incision laparoscopic surgery were educated (72.2%), the dominant factor driven them to perform this surgery seemed to be personal achievement and satisfaction (57%). Most surgeons who did not perform single-incision laparoscopic surgery were not interested to do so and considered it unnecessary (62.1%). In addition, the need for special equipment and training were dominant barriers (61%).

Conclusion: It seems that Turkish surgeons' perception to perform single-incision laparoscopic surgery was more related to their personal achievement and satisfaction.

Key Words: Perception, surgeon, single-incision laparoscopic surgery

ÖZ

Amaç: Bu çalışmada, Türk cerrahların tek delikten laparoskopik cerrahiye bakışı ve güncel deneyim durumunu araştırmak amaçlandı.

Gereç ve Yöntemler: Türk Cerrahi Derneği üyesi genel cerrahi uzmanlarının (%3,5, 116/3312) tek delikten laparoskopik cerrahiye bakış açısı ve deneyimi demografik özellikleri ve özel olarak hazırlanan ankete verdikleri cevaplara dayanılarak değerlendirildi. Anket dört başlıkta hazırlandı: cerrahların kendi klinik uygulamalarında tek delikten laparoskopik cerrahiye bakışı; laparoskopik cerrahi deneyimleri; tek delikten laparoskopik cerrahi eğitim, deneyim ve uygulama özellikleri; ve kendi klinik uygulamalarında tek delikten laparoskopik cerrahi yapma/yapmama nedenleri.

Bulgular: Türk cerrahların cerrahi yaklaşım seçimini etkileyen önemli bir faktör saptanmadı. Tek delikten laparoskopik cerrahi uygulayan cerrahların çoğunluğu eğitimli olsa da (%72,2), baskın faktörün kişisel başarı ve tatmin olduğu görüldü (%57). Tek delikten laparoskopik cerrahi uygulamayan cerrahların çoğu istekli olmadığını ve işlemi gereksiz bulduğunu belirtti (%62,1). Ayrıca, özel ekipman ihtiyacı ve eğitim eksikliği de tek delikten laparoskopik cerrahi yapma önünde baskın engellerdi (%61).

Sonuç: Türk cerrahların tek delikten laparoskopik cerrahiye bakışının çoğunlukla kişisel başarı ve tatmin ile ilişkili olduğu görüldü.

Anahtar Kelimeler: Bakış açısı, cerrah, tek delikten laparoskopik cerrahi

[1]Clinic of General Surgery, Samsun Training and Research Hospital, Samsun, Turkey

[2]Clinic of General Surgery, Adana Numune Training and Research Hospital, Adana, Turkey

Address for Correspondence
Yazışma Adresi
Recep Aktimur
e-mail:
recepaktimur@gmail.com

Received / *Geliş Tarihi*: 22.08.2014
Accepted / *Kabul Tarihi*: 20.09.2014
Available Online Date / *Çevrimiçi Yayın Tarihi*: 09.04.2015

INTRODUCTION

Ever since the advantage of minimal invasive surgery was proved in the era of surgery, a number of procedures have been performed laparoscopically. Beside the wide acceptance of laparoscopy as a primary approach for a number of surgical problems, for some procedures such as cholecystectomy, fundoplication, and adrenalectomy, it was accepted as "gold standard treatment." In addition to well-known advantages such as less blood loss, shorter hospital stay, enhanced recovery, and decreased complication rate, today, more complex oncological procedures are performed laparoscopically with a reliable level of efficacy and safety (1). The rapid development of minimal invasive surgery has led surgeons to advance its cosmetic benefits to the patients. Scarless surgery concept was developed from this point. For this purpose, reducing port number, applying mini-instruments, and using natural orifices were implemented for current surgical practices. Over time, application of natural orifice translumenal endoscopic surgery (NOTES) in humans remain limited, because of a lack of surgical ergonomics and the perception of patients and surgeons (2, 3). Laparoscopy with mini- instruments still being performed in some centers with the limitation of the need for special equipment. Today, the port reduction concept of advanced laparoscopic surgery is commonly accepted as single-incision laparoscopic surgery (SILS). With SILS, most of the expected benefits are successfully provided to patients. However, in terms of minimal postoperative pain and hernia development, controversies still exist (4-6).

As most of the surgeons received no education about SILS, the beginning of the development of this concept was driven by the industry, and in the early period, it was presented as instrument-dependent. The common consideration about the need for special instruments and controversies about results have decreased the interest toward SILS and have slowed the progress. Fortunately, early reports with the use of standard laparoscopic equipment and the definition of various single-incision access techniques, which did not require any special device, has helped to draw the attention of surgeons (7-9). Today, most of the operation is performed with the use of standard laparoscopic equipment. However, surgeons' perception about SILS did not show similar progress. According to a previous report about the patients' perception of SILS, most of them (89%) stated that they are willing to accept to undergo SILS if recommended by their surgeons (10). As expected, surgeons' perception about the minimal invasive surgery affects information about procedure selection, which is given to patients by surgeons. From this aspect, judging that "the patients' procedure choice was directly associated with the surgeon's perspective," would not be wrong. In this cross-sectional research, we aimed to show Turkish surgeons' attitudes and perception about SILS.

MATERIAL AND METHODS

Participants

This study employed a cross-sectional research design. General surgery specialists who were members of the Turkish Surgical Association were invited to participate in this research project via e-mail (n=3312). Data collection took place over a 4-week period from May to June 2014. One hundred and sixteen out of 3312 general surgeons agreed to participate in the survey. The response rate was 3.5%.

Measures

A self-report questionnaire was developed for the specific purposes of this study (Questionnaire form, supplement 1). The questionnaire included the following four domains: surgeons' perception regarding the use of SILS in their clinical practice; their experience of laparoscopic surgery; education, experience and attitude for SILS; and the reason for performing/not performing SILS in their practice. Also, demographic details including surgeon's age, gender, experience of surgery, academic degree and type of hospital practiced at were obtained from the questionnaire. The procedures that were performed with laparoscopy or SILS, except appendectomy or cholecystectomy, were defined as advanced laparoscopy or SILS. The questionnaire consisted of 15 questions and took approximately 5 min to complete.

All data were collected anonymously online, and a link to the self-report questionnaire was e-mailed to all Turkish Surgical Association members via the secretary of the association.

To recognize the underlying differences between surgeons who performed and did not perform SILS, two groups were designated (SILS and non-SILS), and demographic characteristics, numbers of performed surgeries in the last year, and the experience of performing laparoscopic surgery were compared.

Table 1. Demographic characteristics, experience of surgery, academical degree and the type of hospital they practice

Total, n (%)	**116 (100)**
Age (years), mean±SD	42.8±7
Sex, n (%)	
Female	4 (3.4)
Male	112 (96.6)
Years of experience (years), n(%)	
<6	21 (18.1)
6-15	47 (40.5)
>15	48 (41.4)
Hospital, n (%)	
University hospital	22 (19)
Education and research hospital	44 (37.9)
Private university hospital	3 (2.6)
State hospital	29 (25)
Private hospital	18 (15.5)
Academic degree, n (%)	
Professor	9 (7.8)
Associate professor	18 (15.5)
Assistant professor	13 (11.2)
Assistant in education and research hospital	8 (6.9)
General surgery specialist	68 (58.6)

Statistical Analysis

Continuous data were presented as mean±standard deviation (SD) or median and range. Dichotomous and categorical data were presented as numbers with percentages. Normally distributed continuous data were assessed with Student's t-test. The chi-square test and Fisher's exact test were used to compare categorical variables. A two-tailed p value <0.05 was considered statistically significant. Statistical analyses were performed with the Statistical Package for the Social Sciences, version 16.00 (SPSS, Inc., Chicago, IL, USA).

RESULTS

Participants

The mean age was 32.8±7 (31-60). Demographic characteristics, experience of performing surgery, academic degree, and type of hospital practiced at are presented in Table 1.

Single-Incision Laparoscopic Surgery Education

The SILS education status of the surgeons was as follows: 36 (31%) of 116 surgeons took at least one type of SILS education; 17 (14.7%) surgeons joined a SILS operation as an observer, 12 (10.3%) surgeons joined a SILS simulation workshop, and 7 (6%) surgeons joined animal operation course as an operator. Eighty (69%) of 116 surgeons received no education.

Single-Incision Laparoscopic Surgery Experiences

In the educated group, 26 (72.2%) of 36 surgeons were performing SILS in their own clinical practice, whereas in the non-

Table 2. Demographic characteristics, surgeon's last year performance and experience levels according to the groups

	Non-SILS group (n=74)	SILS group (n=42)	p values
Age (years), mean±SD	43.4±7.3	41.8±6.5	0.234
Sex, n (%)			
Female	3 (4.1)	1 (2.4)	0.999
Male	71 (95.9)	41 (97.6)	
Years of experience (years), n (%)			
<6	13 (17.6)	8 (19)	0.978
6-15	30 (40.5)	17 (40.5)	
>15	31 (41.9)	17 (40.5)	
Hospital, n (%)			
University hospital	11 (14.9)	11 (26.1)	0.103
Education and research hospital	27 (36.5)	17 (40.5)	
Private university hospital	1 (1.4)	2 (4.8)	
State hospital	24 (32.3)	5 (11.9)	
Private hospital	11 (14.9)	7 (16.7)	
Academic degree, n (%)			
Professor	4 (5.4)	5 (11.9)	0.363
Associate professor	10 (13.5)	8 (19)	
Assistant professor	8 (10.8)	5 (11.9)	
Assistant professor in education and research hospital	4 (5.4)	4 (9.5)	
General surgery specialist	48 (64.9)	20 (47.7)	
Laparoscopic surgery experience (years), n (%)			
<6	19 (25.6)	9 (21.4)	0.550
6-15	41 (55.4)	19 (45.3)	
>15	14 (19)	14 (33.3)	
Total number of surgeries in last year, n (%)			
<200	20 (27)	12 (28.5)	0.386
200-400	38 (51.2)	17 (40.5)	
>400	16 (21.8)	13 (31)	
Number of laparoscopic surgeries in last year, n (%)			
<100	42 (56.9)	14 (33.3)	0.165
100-200	24 (32.3)	21 (50)	
>200	8 (10.8)	7 (16.7)	
Number of advanced laparoscopic surgeries in last year, n (%)			0.008
<50	65 (87.7)	26 (61.9)	0.001
50-100	6 (8.2)	10 (23.8)	0.040
>100	3 (4.1)	6 (14.3)	0.048

SILS: single-incision laparoscopic surgery

educated group, only 16 (20%) of 80 surgeons were performing SILS. The difference between the groups was found to be statistically significant (p<0.001). Twelve (10.3%) of 116 surgeons stated that they performed advanced SILS procedures: 7 (6%) in the educated and 5 (4.3%) in the non-educated group (p=0.763).

All surgeons who participated in the survey were performing advanced laparoscopic procedures in their practice. Except for the number of advanced laparoscopic surgeries performed in the last year, there was no difference between the SILS and non-SILS groups. SILS-performing surgeons performed more advanced laparoscopic procedures in the last year (p=0.008). On subgroup analysis, statistical differences were found to be related to the number of advanced laparoscopic procedures they performed. In the non-SILS group, most of the surgeons (87%, 65/74) stated that they performed <50 advanced laparoscopic procedures, whereas in SILS group, 61% (26/42) performed <50 and 39% (16/42) performed >50 advanced laparoscopic procedures in the last year (p=0.001). On age group analysis, no significant difference was detected in surgeons younger than 40 years, in terms of performing SILS and the number of surgeons performing advanced laparoscopic surgery and advanced SILS in the last year (p=0.304, 0.241, and 0.190, respectively). Demographic characteristics, last year's performance and experience levels of the surgeons according to the groups are presented in Table 2.

Surgeons' Perception About Single-Incision Laparoscopic Surgery

Surgeons who did not perform SILS were questioned about the underlying reason for not performing SILS. Possible reasons were predefined and classified by the study group. Three (4%) surgeons did not answer the question. Thirty-two (43.2%) surgeons marked "I did not desire to do." The other predefined reasons "I think it is unnecessary," "Could be dangerous for the patients," "I was never requested to perform SILS by a patient," "Because of the need for special equipment," and "Because of longer operation times" were also marked by 14 (18.9%), 1 (1.3%), 3 (4%), 17 (22.9%), and 4 (5.7%) surgeons, respectively.

When their thoughts about the barriers to perform SILS were questioned, 21 (28.3%) surgeons did not answer the question. "The need for special equipment," "I did not train," "Bad surgical position and ergonomics," and "Lack of standardized operation techniques" were marked by 26 (35.1%), 19 (25.9%), 3 (4%), and 5 (6.7%) surgeons, respectively.

Surgeons who performed SILS were questioned about the underlying reason for performing SILS. Twelve (28.5%) surgeons did not answer the question. Thirteen (30.9%) surgeons marked "To be able to perform advanced laparoscopic surgery." The other predefined reasons "To be able to perform advanced laparoscopic surgery and for cosmetic benefits for the patients," "For cosmetic benefits and decreased postoperative pain," "On patients' request" were marked by 11 (26.1%), 4 (9.8%), 2 (4.7%) surgeons, respectively.

DISCUSSION

Despite the proven advantages of SILS, a limited number of surgeons informed their patients about its benefits. To date, surgeons' perception about SILS and NOTES have been reported in a few studies; however, this is the first study about Turkish surgeons' current status of experience and perception about SILS (3, 11-13).

In a study conducted on 45 Society of Gastrointestinal Endoscopic Surgeons (SAGES) members by Islam et al. (12), only 5 performed at least one SILS, according to objective simulator-

based assessments and surgeon perceptions. They concluded that performing SILS with currently available instruments are more difficult than conventional laparoscopy. As the experience about SILS grows rapidly, many surgeons who were performing SILS suggest that it is not difficult to learn (14, 15). In previous surveys, surgeons' main concern about advanced minimal invasive approaches (SILS or NOTES) was procedure related risk, and most surgeons stated that if this procedure reaches desirable levels of safety similar to conventional laparoscopy, they would choose to undergo a SILS or NOTES procedure for themselves (3, 11-13). Also, there were much more data about patients' perception in the preoperative period. Some of these studies indicated that cosmesis and reduced postoperative pain are the most important issues, whereas some indicated that safety is the most important (10, 16). Golkar et al. (17) conducted a study to compare patients' preoperative and postoperative perceptions about SILS preoperatively; the patients were most concerned about safety, but postoperative concern was shifted to cosmetic outcomes. Bucher et al. (18) reported a decreased SILS preference with increasing medical knowledge; patients and general population (86%), paramedical staff (70%), and medical staff (67%). Only 25%–50% of questioned surgeons would choose a SILS or NOTES cholecystectomy for themselves (3, 13).

Less experienced and surgically active Danish surgeons were found to be more interested in performing SILS or NOTES, and most of them considered that SILS will become a standard procedure for cholecystectomy in the near future (13). Similarly, the number surgeons who were interested in NOTES training was found to be correlated with younger age, SAGES membership, minimally invasive surgery specialization, and high flexible endoscopy volume (3). Fan et al. (11) suggested that being younger than 40 years is the single most significant factor affecting a surgeon's preference of surgical approach. They reported that if these surgeons had satisfactory supporting data, 66.6% of them would change their attitude. To recognize the underlying differences between SILS-performing and not performing surgeons in Turkey, we compared the groups. Age, sex, experience of surgery, experience of laparoscopic surgery, type of working hospital, academic degree, and number of total and laparoscopic operations performed in the last year showed no difference between SILS-performing and not performing surgeons. Although these findings are not consistent with previous studies, we have concerns about the homogeneity of our study population. First, our response rate was low (3.5%, 116/3312) despite the support of the association; second, all participants stated that they performed advanced laparoscopic operations (except appendectomy or cholecystectomy) in the last year. This situation suggests that the survey was filled by the surgeons who have minimal invasive surgery specialization. To evaluate the effects of surgeon age on their attitude, we performed a subgroup analysis. In surgeons younger than 40 years, no significant difference was detected in terms of performing SILS and the number of performed advanced laparoscopic surgery and advanced SILS last year. The only statistically significant difference between SILS-performing and not performing groups was the SILS-performing surgeons' superior advanced laparoscopy performance in the last year regarding the number of performed operations. Expectedly, the surgeons who were experienced in minimal invasive surgery were more interested in performing SILS.

Islam et al. (12) suggest that despite the technical difficulties and the expectations about increased complication risk, a clear majority of participants anticipate a wide adoption of SILS, and all of them would offer SILS if appropriately trained. Most studied surgeons expressed an interest in becoming trained in SILS or NOTES (3, 11, 12). We showed a significantly positive trend to perform SILS and advanced SILS among educated surgeons. On the other hand, in our study, 16 non-educated surgeons performed SILS procedures, and 7 of them expressed advanced SILS experience. In English literature, we have no data to compare this finding, but it could be explained with broad industry support, wide availability of the operation videos on social media, and surgeons' perception of personal achievement and satisfaction. A clear majority of SILS-performing surgeons expressed "To be able to perform advanced laparoscopic surgery" and "To be able to perform advanced laparoscopic surgery and for cosmetic benefits for the patients" as the underlying reason for performing SILS. Nearly two-thirds of the surgeons who did not perform SILS expressed "I did not desire to do" and "I think it is unnecessary" as the reason of not performing SILS; the need for special equipment and longer operation times remained less important than surgeons' desire. Among the surgeons who did not perform SILS, need for special equipment and lack of training were expressed as dominant barriers to perform SILS.

Despite the support of the Turkish Surgical Association, our response rate was low (3.5%, 116/3312). In addition to the low response rate, after the interpretation of our results, we realized that studied surgeons were more experienced in minimal invasive surgery than normal Turkish surgeons. We aimed to assess the current status of attitude and perception, so some of the commonly mentioned issues were not addressed in this descriptive study. Therefore, the absence of questions which was related to the surgeons' procedure choice for themselves, may be accepted as a limitation of this study. We did not assess the relationship between flexible endoscopy experience and attitude about SILS.

CONCLUSION

Our results indicate that educated surgeons performed more SILS and advanced SILS and SILS-performing surgeons performed more advanced laparoscopic procedures. It seems that there was no significant factor affecting Turkish surgeons' preference of surgical approach, but their personal desire of being able to perform advanced laparoscopic procedures and education level are of utmost importance. Although most of the SILS-performing surgeons were educated, non-educated surgeons expressed to perform SILS and advanced SILS procedures in their daily practice. From this aspect, it seems that, most of the surgeons who performs SILS, does this surgery for personal achievement and satisfaction. On the other hand, most of the surgeons who did not perform SILS were not interested to do so and considered it unnecessary. Also, the need for special equipment and training were expressed as dominant barriers.

It seems that Turkish surgeons' perception about performing SILS was more related with their education level, personal achievement, and satisfaction.

Ethics Committee Approval: As our study was designed to uncover surgeons's perception and experience about SILS, and it was not con-

tained any information about patients we have not taken ethics committee approval.

Peer-review: Externally peer-reviewed.

Author Contributions: Concept - R.A., S.Ç., K.Y.; Design - R.A., S.Ç., K.Y.; Supervision - R.A., S.Ç., K.Y.; Funding - R.A., S.Ç., K.Y.; Materials - R.A., S.Ç., K.Y.; Data Collection and/or Processing - R.A., S.Ç., K.Y.; Analysis and/or Interpretation - R.A., S.Ç., K.Y.; Literature Review - R.A.; Writer - R.A.; Critical Review - R.A., S.Ç., K.Y.

Conflict of Interest: No conflict of interest was declared by the authors.

Financial Disclosure: The authors declared that this study has received no financial support.

Etik Komite Onayı: Çalışmamız hastalar ile ilgili herhangi bir veriyi değerlendirmediği, sadece cerrahların bakış açısı ve deneyimini ortaya koymayı amaçladığı için etik kurul onayı alınmamıştır.

Hakem değerlendirmesi: Dış bağımsız.

Yazar Katkıları: Fikir - R.A., S.Ç., K.Y.; Tasarım - R.A., S.Ç., K.Y.; Denetleme - R.A., S.Ç., K.Y.; Kaynaklar - R.A., S.Ç., K.Y.; Malzemeler - R.A., S.Ç., K.Y.; Veri toplanması ve/veya işlemesi - R.A., S.Ç., K.Y.; Analiz ve/veya yorum - R.A., S.Ç., K.Y.; Literatür taraması - R.A.; Yazıyı yazan - R.A.; Eleştirel İnceleme - R.A., S.Ç., K.Y.

Çıkar Çatışması: Yazarlar çıkar çatışması bildirmemişlerdir.

Finansal Destek: Yazarlar bu çalışma için finansal destek almadıklarını beyan etmişlerdir.

REFERENCES

1. Vinuela EF, Gonen M, Brennan MF, Coit DG, Strong VE. Laparoscopic versus open distal gastrectomy for gastric cancer: a meta-analysis of randomized controlled trials and high-quality nonrandomized studies. Ann Surg 2012; 255: 446-456. [CrossRef]
2. Chamberlain RS, Sakpal SV. A comprehensive review of single-incision laparoscopic surgery (SILS) and natural orifice transluminal endoscopic surgery (NOTES) techniques for cholecystectomy. J Gastrointest Surg 2009; 13: 1733-1740. [CrossRef]
3. Volckmann ET, Hungness ES, Soper NJ, Swanstrom LL. Surgeon perceptions of Natural Orifice Translumenal Endoscopic Surgery (NOTES). J Gastrointest Surg 2009; 13: 1401-1410. [CrossRef]
4. Liang HH, Hung CS, Wang W, Tam KW, Chang CC, Liu HH, et al. Single-incision versus conventional laparoscopic appendectomy in 688 patients: a retrospective comparative analysis. Can J Surg 2014; 57: E89-97. [CrossRef]
5. Carter JT, Kaplan JA, Nguyen JN, Lin MYC, Rogers SJ, Harris HW. A prospective, randomized controlled trial of single-incision laparoscopic vs conventional 3-port laparoscopic appendectomy for treatment of acute appendicitis. J Am Coll Surg 2014; 218: 950-959. [CrossRef]
6. Agaba EA, Rainville H, Ikedilo O, Vemulapali P. Incidence of port-site incisional hernia after single-incision laparoscopic surgery. JSLS 2014; 18: 204-210. [CrossRef]
7. Philipp SR, Miedema BW, Thaler K. Single-incision laparoscopic cholecystectomy using conventional instruments: early experience in comparison with the gold standard. J Am Coll Surg 2009; 209: 632-637. [CrossRef]
8. Gumbs AA, Milone L, Sinha P, Bessler M. Totally transumbilical laparoscopic cholecystectomy. J Gastrointest Surg 2009; 13: 533-534. [CrossRef]
9. Khiangte E, Newme I, Phukan P, Medhi S. Improvised transumbilical glove port: a cost effective method for single port laparoscopic surgery. Indian J Surg 2011; 73: 142-145. [CrossRef]
10. Joseph SP, Moore BT, Slayden G, Sorensen GB, Boettger C, Potter D, et al. Patient perception of single-incision laparoscopic cholecystectomy. JSLS 2013; 17: 585-595. [CrossRef]
11. Fan JKM, Lo CSY, Law WL. Surgeons' attitudes towards natural orifice transluminal endoscopic surgery. ANZ J Surg 2010; 80: 387-389. [CrossRef]
12. Islam A, Castellvi AO, Tesfay ST, Castellvi AD, Wright AS, Scott DJ. Early surgeon impressions and technical difficulty associated with laparoendoscopic single-site surgery: a Society of American Gastrointestinal and Endoscopic Surgeons Learning Center study. Surg Endosc 2011; 25: 2597-2603. [CrossRef]
13. Edwards H, Jørgensen LN. Danish surgeons' views on minimally invasive surgery. J Laparoendosc Adv Surg Tech A 2014; 24: 1-7. [CrossRef]
14. Roberts KE, Solomon D, Duffy AJ, Bell RL. Single-incision laparoscopic cholecystectomy: a surgeon's initial experience with 56 consecutive cases and a review of the literature. J Gastrointest Surg 2010; 14: 506-510. [CrossRef]
15. Teixeira J, McGill K, Koshy N, McGinty J, Todd G. Laparoscopic single-site surgery for placement of adjustable gastric band-a series of 22 cases. Surg Obes Relat Dis 2010; 6: 41-45. [CrossRef]
16. Dauser B, Gorgei A, Stopfer J, Herbst F. Conventional laparoscopy vs. single port surgery from a patient's point of view: influence of demographics and body mass index. Wien Klin Wochenschr 2012; 124: 834-841. [CrossRef]
17. Golkar FC, Ross SB, Sperry S, Vice M, Luberice K, Donn N, et al. Patients' perceptions of laparoendoscopic single-site surgery: the cosmetic effect. Am J Surg 2012; 204: 751-761. [CrossRef]
18. Bucher P, Pugin F, Ostermann S, Ris F, Chilcott M, Morel P. Population perception of surgical safety and body image trauma: a plea for scarless surgery? Surg Endosc 2011; 25: 408-415. [CrossRef]

Survey 1. Questionnaire form

Turkish surgeons' experiences and perception about single-incision laparoscopic surgery

1) Age:

2) Sex:
☐ Male ☐ Female

3) Please indicate your surgical experience (years):
☐ <6 years ☐ 6-15 years ☐ >15 years

4) Which type of hospital you are working at?
☐ University hospital
☐ Education and research hospital
☐ Private university hospital
☐ State hospital
☐ Private hospital

5) Which is your academic degree?
☐ Professor
☐ Associate professor
☐ Assistant professor
☐ Assistant professor in education and research hospital
☐ General surgery specialist

6) Please indicate your performance about total number of surgeries in last year:
☐ <200 ☐ 200-400 ☐ >400

7) Please indicate your laparoscopic surgery experience (years):
☐ <6 ☐ 6-15 ☐ >15

8) Please indicate your performance about total number of laparoscopic surgeries in last year:
☐ <100 ☐ 100-200 ☐ >200

9) Please indicate your performance about total number of advanced laparoscopic surgeries in last year:
☐ <50 ☐ 50-100 ☐ >100

10) Please indicate your education level about single-incision laparoscopic surgery:
☐ I have no education
☐ I have joined SILS operation/s as an observer
☐ I have joined SILS simulation workshop
☐ I have joined animal operation course as an operator

11) Please indicate your total number of single-incision laparoscopic surgery procedures:
☐ <50 ☐ 50-100 ☐ >100

12) Please indicate your total number of advanced single-incision laparoscopic surgery procedures:
☐ <50 ☐ 50-100 ☐ >50

13) Please indicate the reason of not performing single-incision laparoscopic surgery
☐ I did not desire to do
☐ I think it is unnecessary
☐ Could be dangerous for the patients
☐ I have never requested to perform single-incision laparoscopic surgery by a patient
☐ Because of, the need for special equipment
☐ Because of, longer operation times

14) Please indicate the barrier to performing single-incision laparoscopic surgery
☐ The need for special equipment
☐ I was not trained
☐ Bad surgical position and ergonomics
☐ Lack of standardized operation techniques

15) Please indicate the reason of performing single-incision laparoscopic surgery
☐ To be able to perform advanced laparoscopic surgery
☐ To be able to perform advanced laparoscopic surgery and for cosmetic benefits for the patients
☐ For cosmetic benefits and decreased postoperative pain
☐ For patients' request

Ulus Cerrahi Derg 2016; 32: 103-106
DOI: 10.5152/UCD.2015.3004

Özgün Araştırma / *Original Investigation*

Adrenal insidentalomalarda cerrahi yaklaşım: On üç olgu sunumu ve literatür derlemesi

Surgical approach in adrenal incidentalomas: Report of thirteen cases and review of the literature

Hasan Erdem[1], Süleyman Çetinkünar[1], Faruk Kuyucu[2], Hakan Erçil[2], Mustafa Görür[1], Selim Sözen[3]

ÖZ

Amaç: Adrenal insidentalomalar rutin görüntüleme tekniklerinde yaklaşık %4-7 oranında tespit edilirler. Çoğunlukla benign olmakla birlikte dikkatli klinik ve laboratuvar incelemeleri sonrasında karsinom veya fonksiyonel adenomlar belirlenebilir.

Gereç ve Yöntemler: Ocak 2010-Haziran 2014 tarihleri arasında adrenal kitle tespit edilerek cerrahi tedavi uygulanan 13 hastanın bulguları retrospektif olarak incelendi.

Bulgular: Olgulardan 7'si (%54) erkek, 6'sı (%46) kadın, ortalama yaş 38,2 idi. Klinik tanılarda 5 hastada (%38,4) feokromasitoma, 5 hastada (%38,4) nonfonksiyone adenom, 1 hastada (%7,6) metastatik lezyon, 1 hastada (%7,6) Cushing sendromu, 1 hastada (%7,6) sürrenal karsinom tespit edilmiştir. Cerrahi tedavi uygulanan hastaların 8'ine laparotomi ile, 52'sine de laparoskopik adrenalektomi uygulanmıştır.

Sonuç: Adrenal insidentaloma saptanan olgular asemptomatik olsa dahi hormonal yönden detaylı olarak incelenmeli, non-fonksiyone kitlelere ise malignite kuşkulu lezyonlar olarak bakılmalıdır. Kitle boyutu 6 cm'den küçük ve komşu organ infiltrasyonu bulunmayan hastalarda laparoskopik adrenalektomi altın standart haline gelmektedir.

Anahtar Kelimeler: Adrenal kitle, insidentaloma, cerrahi, laparoskopi

ABSTRACT

Objective: The rate of adrenal incidentalomas detected in routine diagnostic imaging techniques is approximately 4-7%. Although the lesions are generally benign, carcinoma and functional adenomas can be diagnosed with careful clinic and laboratory evaluation.

Material and Methods: Data of 13 patients who underwent surgery for an adrenal mass between January 2010-June 2014 were analyzed retrospectively.

Results: Seven (54%) patients were male, 6 (46%) were female, and the mean age was 38.2. The clinical diagnosis was pheochromacytoma in 5 patients (38.4%), non-functional adenoma in 5 (38.4), and metastatic lesion, Cushing syndrome, and adrenal carcinoma each in one patient (7.6%). Conventional open adrenalectomy was performed in 8 patients, while 5 patients underwent laparoscopic adrenalectomy.

Conclusion: Adrenal incidentalomas should be carefully evaluated for hormonal activity even if asymptomatic, and non-functional lesions should be considered as suspicious-for-malignancy. Laparoscopic adrenalectomy has become the gold standard for patients with a mass less than 6 cm, and without infiltration to adjacent organs.

Keywords: Adrenal mass, incidentaloma, surgery, laparoscopy

[1]Adana Numune Eğitim ve Araştırma Hastanesi, Genel Cerrahi Kliniği, Adana, Türkiye
[2]Adana Numune Eğitim ve Araştırma Hastanesi, Üroloji Kliniği, Adana, Türkiye
[3]Namık Kemal Üniversitesi Tıp Fakültesi, Genel Cerrahi Anabilim Dalı, Tekirdağ, Türkiye

Yazışma Adresi
Address for Correspondence
Hasan Erdem
e-posta:
drhasanerdem@yahoo.com

Geliş Tarihi / *Received*: *28.11.2014*
Kabul Tarihi / *Accepted*: 12.02.2015
Çevrimiçi Yayın Tarihi / *Available Online Date*: 18.08.2015

GİRİŞ

Obezite, hipertansiyon gibi potansiyel olarak adrenal bezlerle ilgili olabilecek bir hastalık araştırılırken veya tamamen tesadüfen tespit edilen adrenal tümörler insidentaloma adı altında incelenir. Her ne kadar bu hastalar retrospektif olarak değerlendirildiğinde adrenal kitle ile ilgili veya hormonal açıdan aktif olmalarına bağlı şikayetlere sahip oldukları tespit edilse de, tesadüfi tespit edilmiş olmaları insidentaloma grubunda değerlendirilmelerini uygun hale getirmiştir (1, 2). İnsidentalomaların çoğu benign veya tedavi gerektirmeyen lezyonlardır (3). Yapılan ileri tetkiklerde non-fonksiyone kitle saptanabileceği gibi, subklinik Cushing hastalığı, feokromasitoma, aldosteron salgılayan adenom ve metastatik lezyonlar da tespit edilebilmektedir (4). Son yıllarda, özellikle manyetik rezonans görüntüleme (MRG), bilgisayarlı tomografi (BT) ve ultrasonografinin (USG) yaygın kullanımı ile birlikte insidentalomaların genel insidansında belirgin bir artış saptanmıştır. Adrenal insidentaloma olgularında öncelikle kitlenin hormonal aktivite ve malignite potansiyeli yönünden değerlendirilmesi gerekmektedir (5, 6).

GEREÇ VE YÖNTEMLER

Bu çalışmada Ocak 2010-Haziran 2014 tarihleri arasında Genel Cerrahi ve Üroloji Klinikleri'ne başvuran, başka sebeplerle araştırılırken adrenal bezde insidental olarak kitle saptanması sonucu tanı konulmuş 13 sürrenal tümör vakasının tanı metotları ve cerrahi tedavileri retrospektif olarak incelenmiş ve sunulmuştur. Adana Numune Eğitim ve Araştırma Hastanesi yerel etik kurulundan onay alındı. Hastaların yaş, cinsiyet, tanı anındaki şikayetleri, yapılan tetkikler, ek hastalık öyküleri, operasyon ve postoperatif takip bulguları kaydedildi. Tüm olguların preoperatif endokrinolojik değerlendirilmesinde; feokromasitoma açısından 24 saatlik idrarda metanefrin, normetanefrin ve vanil mandelik asit düzeylerine bakıldı.

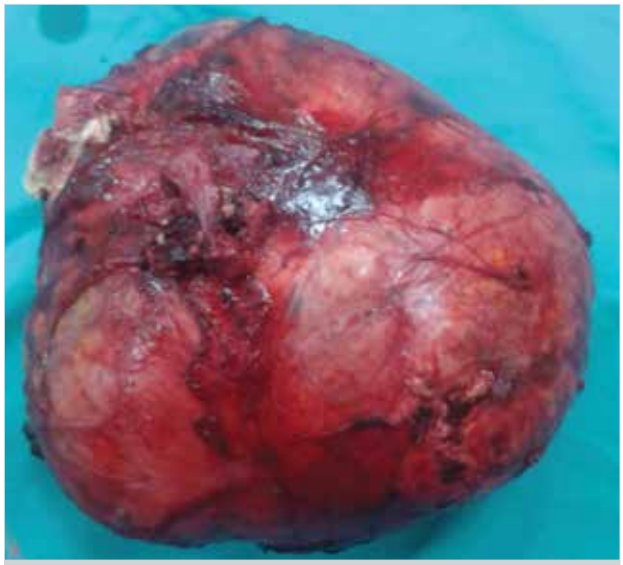

Resim 1. Olgu 2, 24 x 21 x 9 cm caplı sağ sürrenal karsinom, rezeksiyon materyali

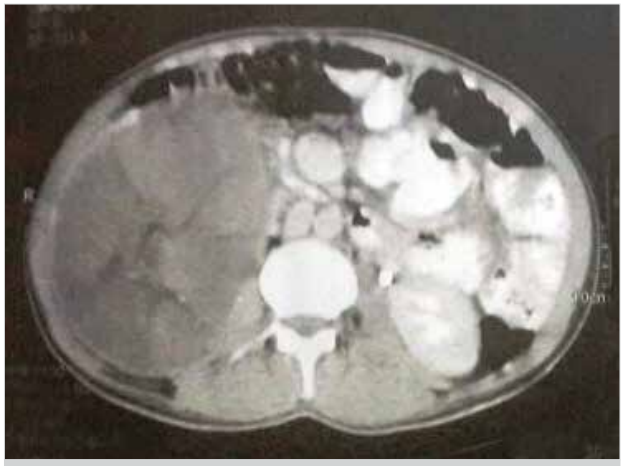

Resim 2. Olgu 2, bilgisayarlı tomografi sağ sürrenal kaynaklı kitlesel lezyon

Resim 3. Olgu 12, metastatik sürrenal karsinom, bilgisayarlı tomografi görünümü

Cushing sendromu şüphesi olan olgularda bazal ACTH ve kortizol düzeylerine bakılarak 1 gr deksametazon supresyon testi yapıldı. Hipertansif olgularda ek olarak primer hiperaldosteronizmi araştırmak amacıyla, renin-anjiotensin-aldosteron sistemini etkilemeyen antihipertansif tedavi düzenlemeleri yapıldıktan sonra plazma aldosteron konsantrasyonu, plazma renin aktivitesi ve aldosteron/renin oranına bakıldı. Radyolojik inceleme olarak USG, BT ve MRG'den faydalanıldı. Kitlelerin boyut, homojenite, invazyon ve lokalizasyonları saptandı. Malignite şüphesi taşıyan lezyonlarda MRG ile çevre dokularla ilişkisi tespit edildi. Ameliyat sonrası piyesin histopatolojik değerlendirmesi, ameliyat sonrası gelişen komplikasyonlar kaydedildi.

BULGULAR

Ocak 2010-Haziran 2014 tarihleri arasında toplam 13 hasta sürrenal kitle nedeniyle operasyon geçirmiştir. Olgulardan 7'si (%54) erkek, 6'sı (%46) kadın, ortalama yaş 38,2 idi. Klinik tanılarda 5 hastada (%38,4) feokromasitoma, 5 hastada (%38,4) nonfonksiyone adenom, 1 hastada (%7,6) metastatik lezyon, 1 hastada (%7,6) Cushing sendromu, 1 hastada (%7,6) sürrenal karsinom tespit edilmiştir. Non-fonksiyone adenom olgularının histopatolojik incelemesinde bu 5 olgunun 1'i (%7,6) adrenokortikal karsinom, 1'i (%7,6) myelolipom, 1'i (%7,6) kistik lenfanjiom, 1' i (%7,6) adrenokortikal adenom, 1'i (%7,6) de ganglionöroma tanısı almıştır.

Cerrahi tedavi uygulanan hastaların 9'una laparotomi ile, 4'üne de laparoskopik adrenalektomi uygulanmıştır. Olguların 5'i (%38,4) sağ, 8'i (%61,5) sol sürrenal yerleşimliydi. Laparoskopik olguların hiçbirinde açık ameliyata geçiş olmadı. Operatif mortalitemiz yoktur. Morbidite olarak 1 olguda yara yerinde enfeksiyon gelişmiştir.

TARTIŞMA

Adrenal insidentaloma olgularının çoğunluğu hormonal olarak inaktiftir. Buna karşın tüm kitlelerin hormonal aktivite veya tümöral gelişim açısından değerlendirilmeleri gerekir. Detaylı araştırma sonucunda bu kitlelerden adrenokortikal karsinom, feokromasitoma, primer aldosteronizm ve Cushing sendromu gibi cerrahi tedavi gerektiren kitleler tespit edilebileceği gibi klinik olarak takip gerektiren benign nonfonksiyone adenom tanısına da varılabilir (3, 7, 8).

Adrenal insidentaloma olgularında en önemli konulardan birisi hormonal olarak inaktif tümörlerde cerrahi kararı vermektir. Adrenal insidentalomaların; 4 cm'den küçük olanları genellikle benigndir ve takip önerilir. Dört-altı cm arasındaki hormonal olarak inaktif tümörler radyolojik görüntülemede homojen olarak görülmesi durumunda takip edilebilirler, takipte boyut artışı ve natüründe düzensizlik saptanan olgular cerrahi olarak çıkarılabilir. Hızlı büyüme gösteren, etraf dokularda invazyon bulguları olan veya heterojen yapıya sahip kitlelerde malignite olasılığı daha yüksektir. Altı cm'den büyük kitlelerin tümünde cerrahi planlanmalıdır (9). İnsidentalomalarda hormonal aktivite varsa boyutlarına bakılmaksızın cerrahi tedavi planlanmalıdır (8-10). Hormonal olarak aktif tümörlerden en sık görüleni feokromasitomalardır (7, 11, 12). Feokromasitoma 2-8/milyon olarak görülse de adrenal insidentalomaların %11-23'ünü oluşturur. Klasik triadı hipertansif ataklar, flushing ve başağrısı olup bu semptomlar tanı konulan feokromasitoma olgularının sadece %40'ında mevcuttur. Çoğu olgu sessiz seyreder. Genellikle insidental saptanır veya yapılan perkütan biyopsi, cerrahi girişim sırasındaki anestezi indüksiyonunda fark edilir. Şüpheli olgularda plazma metanefrin düzeyi ölçümü %99 sensitivite ve %89 spesifite ile tanı koydurur. Sunulan olgulardan 5'i feokromasitomadır (11, 12). Bu olguların tümünde hipertansiyon etyolojisi araştırılırken adrenal bezde kitle saptanması üzerine ek biyokimyasal testler sonucunda hormonal olarak aktif adrenal tümör tanısı konularak operasyon yapılmıştır. Sürrenal

Tablo 1. Sürrenal kitle nedeniyle ameliyat yapılan 13 olgunun demografik, klinik ve patolojik bulguları

Olgu	Yaş/ cinsiyet	Semptom	Yerleşim	Kitle boyutları	Tedavi	Patolojik tanı
1	21 K	Sırt ağrısı	Sağ	7 x 4 x 4	Açık adrenalektomi	Ganglionöroma
2	28 E	Batında kitle	Sağ	24 x 21 x 9	Açık adrenalektomi	Sürrenal karsinom
3	17 E	Hipertansiyon	Sol	7,5 x 6,5 x 5,5	Açık adrenalektomi	Feokromasitoma
4	33 K	Hipertansiyon	Sol	6 x 5 x 3	Laparoskopik adrenalektomi	Feokromasitoma
5	56 K	Hipertansiyon	Sol	13 x 9 x 8	Açık adrenalektomi	Feokromasitoma
6	40 K	Sırt ağrısı	Sol	5 x 4 x 4	Açık adrenalektomi	Adrenokortikal adenom
7	26 K	Sırt ağrısı	Sağ	8 x 7 x 5	Açık adrenalektomi	Myelolipom
8	47 E	Sırt Ağrısı	Sol	12 x 13 x 8	Açık adrenalektomi	Adrenokortikal karsinom
9	14 E	Asemptomatik	Sağ	6 x 4 x 2	Açık adrenalektomi	Kistik lenfanjiom
10	11 E	Cushing Sendromu	Sol	4,5 x 4,5 x 2	Açık adrenalektomi	Adrenokortikal adenom
11	68 K	Hipertansiyon	Sol	4 x 4 x 3	Laparoskopik adrenalektomi	Feokromasitoma
12	72 E	PET- BT kontrol	Sol	4 x 3 x 3	Laparoskopik adrenalektomi	Akciğer karsinom metastazı
13	64 E	Hipertansiyon	Sağ	5 x 4 x 4	Laparoskopik adrenalektomi	Feokromasitoma

cerrahisinde belki de en özellikli olan olgular feokromasitomalardır (13, 14). Operasyon esnasında taktil uyarıyla birlikte aşırı katekolamin deşarjına bağlı olarak ciddi hipertansif ataklar görülebilmektedir. Bu yüzden operasyon, anestezi ekibiyle koordineli olarak yürütülmeli ve herhangi bir hipertansif atakta diseksiyona ara verilmeli ve tansiyon düzeyi kontrol altına alındıktan sonra operasyona devam edilmelidir. Katekolamin deşarjını en aza indirmek için öncelikle sürrenal venlerin ligasyonu yapılmalıdır. Ayrıca feokromasitoma olgularında postoperatif dönemde rebaund hipotansiyon atakları gelişebileceği de göz ardı edilmemelidir (9, 15-17).

Sürrenal miyelolipom oldukça nadir görülen, non-fonksiyone, makroskopik olarak yağ dokusu ve matür hematopoetik dokudan oluşan benign tümörlerdir. Genellikle küçük ve asemptomatik olan bu tümörler, boyutu arttıkça kronik ağrı yapabilir (18, 19). Miyelolipom olgularında geleneksel yaklaşım konservatif takip olmasına rağmen, Ramirez ve ark. (19) 6 cm'den büyük kitlelerde kronik ağrı, rüptür ve hemorajik komplikasyonlara yol açabileceğinden cerrahi tedavi önermektedir. Sunulan olgulardan 1 tanesi sırt ağrısı şikayeti olan, sağ sürrenal yerleşimli 8 x 7 x 5 cm çapında miyelolipom olgusu olup laparotomi ile başarılı bir şekilde çıkarılmıştır.

Sürrenal karsinomalar oldukça nadir görülen malignitelerden olup, insidansı 1/1 milyondur. Bu tümörlerin yaklaşık %50'si fonksiyonel olup glukokortikoid, mineralokortikoid, östrojen ve androjen salgılar. Sürrenal karsinomaların en belirgin özelliği büyük boyuta ulaşabilmeleridir (20-22). Sunulan olgulardan 2 tanesi adrenokortikal karsinom olup boyutları 24 x 21 x 9 cm ve 13 x 12 x 8 olarak bulunmuştur (Resim 1, 2).

Metastatik sürrenal kitleler, primer sürrenal karsinomlardan daha sık görülmektedir. Akciğer karsinomları, meme karsinomu, malign melanom ve bazı böbrek tümörlerinin sürrenal beze sık metastaz yaptığı binmektedir (23). Sürrenal metastatik tümörlerde operasyon, onkolojik ilkelere uygun yapılmalıdır. Operasyon sırasında mümkünse enblok rezeksiyon yapılmalı ve çevre doku invazyonları değerlendirilmelidir. Cerrahi eksplorasyon veya laparoskopik eksizyon cerrahın tecrübesine ve tümör boyutlarına bağlı olarak planlanabilir. Büyük boyutlu, lokal invaziv lezyon ve retroperitoneal lenfadenopati saptanan olgularda açık cerrahinin daha etkin olduğu da belirtilmektedir (23-25).

Sunulan olgulardan 1 tanesi küçük hücreli akciğer karsinomu tanısıyla tedavi gören, 3. yıl takiplerinde sol sürrenalde kitle saptanması üzerine ileri tetkik yapılarak metastatik sürrenal karsinom tanısı konan hastaydı. Lokal invazyon ve retroperitoneal lenfadenopati saptanmayan 4 cm'lik kitle laparoskopik olarak çıkarıldı (Resim 3).

Sürrenalektomi laparoskopik veya konvansiyonel yöntemle yapılabilir. Deneyimi az merkezlerde ve tümör boyutu büyük olan olgularda konvansiyonel girişimin daha uygun olacağı bildirilmektedir. Konvansiyonel yöntemde laparoskopiye oranla yara yeri enfeksiyonu, iyileşme süresi ve obez hastalardaki görüntü sağlama sorunu daha sık görülmektedir (8, 10). Konvansiyonel girişimlerde anterior (transperitoneal) girişim, retroperitoneal girişim, lateral transperitoneal girişim (Chevron insizyonu), lateral (ekstraperitoneal) girişim, posterior (ekstraperitoneal) girişim, torako-abdominal (transplevral/transperitoneal) girişim kullanılmakta, bilateral sürrenalektomi yapılacaksa orta hat insizyonunun daha uygun olduğu bildirilmektedir (9, 26, 27).

Adrenal tümörlerde laparoskopi; transperitoneal veya retroperitoneal olarak yapılır. Transperitoneal yaklaşımda geniş bir görüş açısı sağlanarak ve diğer intraabdominal organlarla ilişki net olarak değerlendirilerek operasyon yapılabilir. Ayrıca bilateral adrenal kitle saptanan olgularda her iki tarafa da müdahale etmek mümkündür. Retroperitoneal yaklaşımda operasyon sonrası gastrointestinal fonksiyonlar daha az etkilenir. Fakat retroperitoneal yaklaşımda görüş açısının daha az olması nedeniyle intraabdominal organlarda yaralanma ihtimali daha yüksektir (8, 26). Kliniğimizde laparoskopik cerrahi yaygın olarak yapılmakta olup olgularımızın çoğunluğu transperitoneal yaklaşımla yapıldığı için diğer organ ve dokular en iyi bu yöntemle değerlendirilebilmektedir. Bu yüzden laparoskopik adrenalektomi olgularının tümünde transperitoneal yaklaşım tercih edilmiştir.

SONUÇ

Sürrenal kitlelerin değerlendirilmesinde ve tedavisinde laparoskopik cerrahide artan gelişme ve tecrübeyle birlikte, bu hastalık grubunda laparoskopik girişimler uygun vakalarda güvenilir bir şekilde uygulanabilir.

Etik Komite Onayı: Bu çalışma için etik komite onayı Adana Numune Eğitim ve Araştırma Hastanesi'nden alınmıştır.

Hasta Onamı: Bu çalışmada, kullanılan verilerden, hastaların kimlik bilgilerine doğrudan ulaşılamayacağı için hasta onamı alınmasına gerek görülmemiştir.

Hakem Değerlendirmesi: Dış bağımsız.

Yazar Katkıları: Fikir - H.E.; Tasarım - H.E.; Denetleme - H.E., S.S.; Kaynaklar - H.E., S.Ç.; Malzemeler - F.K., H.Erç.; Veri toplanması ve/veya işlemesi - H.E., M.G.; Analiz ve/veya yorum - H.E., H.Erç., S.Ç., F.K.; Literatür taraması - H.E., F.K.; Yazıyı yazan - H.E.; Eleştirel İnceleme - F.K., H.Erç., S.Ç., S.S.

Çıkar Çatışması: Yazarlar çıkar çatışması bildirmemişlerdir.

Finansal Destek: Yazarlar bu çalışma için finansal destek almadıklarını beyan etmişlerdir.

Ethics Committee Approval: Ethics committee approval was received for this study from the ethics committee of Adana Numune Training and Research Hospital.

Informed Consent: In this study, since the data can not be used to identify patients' personal data, patient's consent was not required.

Peer-review: Externally peer-reviewed.

Author Contributions: Concept - H.E.; Design - H.E.; Supervision - H.E., S.S.; Funding - H.E., S.Ç.; Materials - F.K., H.Erç.; Data Collection and/or Processing - H.E., M.G.; Analysis and/or Interpretation - H.E., H.Erç., S.Ç., F.K.; Literature Review - H.E., F.K.; Writer - H.E.; Critical Review - F.K., H.Erç., S.Ç., S.S.

Conflict of Interest: No conflict of interest was declared by the authors.

Financial Disclosure: The authors declared that this study has received no financial support.

KAYNAKLAR

1. Bovio S, Cataldi A, Reimondo G, Sperone P, Novello S, Berruti A, et al. Prevalence of adrenal incidentaloma in a contemporary computerized tomography series. J Endocrinol Invest 2006; 29: 298-302. [CrossRef]
2. Singh PK, Buch HN. Adrenal incidentaloma: evaluation and management. J Clin Pathol 2008; 61: 1168-1173. [CrossRef]
3. Kapoor A, Morris T, Rebello R. Guidelines for the management of the incidentally discovered adrenal mass. Can Urol Assoc J 2011; 5: 241-247. [CrossRef]
4. Gopan T, Remer E, Hamrahian AH. Evaluating and managing adrenal incidentalomas. Cleve Clin J Med 2006; 73: 561-568. [CrossRef]
5. Yoh T, Hosono M, Komeya Y, Im SW, Ashikaga R, Shimono T, et al. Quantitative evaluation of norcholesterol scintigraphy, CT attenuation value, and chemical-shift MR imaging for characterizing adrenal adenomas. Ann Nucl Med 2008; 22: 513-519. [CrossRef]
6. Aron D, Terzolo M, Cawood TJ. Adrenal incidentalomas. Best Pract Res Clin Endocrinol Metab 2012; 26: 69-82. [CrossRef]
7. Pedziwiatr M, Natkaniec M, Kisialeuski M, Major P, Matlok M, Kolodziej D, et al. Adrenal incidentalomas: should we operate on small tumors in the era of laparoscopy? Int J Endocrinol 2014; 2014: 658483.
8. Shi BB, Li HZ, Chen C, Rong S, Fan H, Wen J, et al. Differential diagnosis and laparoscopic treatment of adrenal pheochromocytoma and ganglioneuroma. Chin Med J (Engl) 2009; 122: 1790-1793.
9. Prager G, Heinz-Peer G, Passler C, Kaczirek K, Schindl M, Scheuba C, et al. Surgical strategy in adrenal masses. Eur J Radiol 2002; 41: 70-77. [CrossRef]
10. Zeiger MA, Siegelman SS, Hamrahian AH. Medical and surgical evaluation and treatment of adrenal incidentalomas. J Clin Endocrinol Metab 2011; 96: 2004-2015. [CrossRef]
11. Cheah WK, Clark OH, Horn JK, Siperstein AE, Duh QY. Laparoscopic adrenalectomy for pheochromocytoma. World J Surg 2002; 26: 1048-1051. [CrossRef]
12. Sutton MG, Sheps SG, Lie JT. Prevalence of clinically unsuspected pheochromocytoma. Review of a 50-year autopsy series. Mayo Clin Proc 1981; 56: 354-360.
13. Kitano M, Komasawa N, Sawai T, Minami T. Successful anesthetic management of a patient with giant pheochromocytoma using high-dose landiolol hydrochloride. Masui 2014; 63: 898-900.
14. Knuttgen D, Wappler F. Anaesthesia for patients with phaeochromocytoma - specifics, potential complications and drug strategies. Anasthesiol Intensivmed Notfallmed Schmerzther 2008; 43: 20-27.
15. Badri M, Gibbons AV, Popii V, Yih D, Cohen-Stein DL, Patel SM. Perioperative management of a patient with a nonresectable pheochromocytoma. Endocr Pract 2013; 19: e74-76. [CrossRef]
16. Faria EF, Andreoni C, Krebs RK, Nascimento H, Goldman SM, Kater C, et al. Advances in pheochromocytoma management in the era of laparoscopy. J Endourol 2007; 21: 1303-1307. [CrossRef]
17. Szymanski FM, Karpinski G, Hrynkiewicz-Szymanska A, Filipiak KJ. Resistant hypertension in an obese patient with obvious obstructive sleep apnea and occult pheochromocytoma. Can J Cardiol 2012; 28: 397. [CrossRef]
18. Nabi J, Rafiq D, Authoy FN, Sofi GN. Incidental detection of adrenal myelolipoma: a case report and review of literature. Case Rep Urol 2013; 2013: 789481. [CrossRef]
19. Ramirez M, Misra S. Adrenal myelolipoma: To operate or not? A case report and review of the literature. Int J Surg Case Rep 2014; 5: 494-496. [CrossRef]
20. Munver R, Fromer DL, Watson RA, Sawczuk IS. Evaluation of the incidentally discovered adrenal mass. Curr Urol Rep 2004; 5: 73-77. [CrossRef]
21. Iacconi P, Bendinelli C, Miccoli P, Bernini GP. Re: A case of Cushing's syndrome due to adrenocortical carcinoma with recurrence 19 months after laparoscopic adrenalectomy. Re: Re: A case of Cushing's syndrome due to adrenocortical carcinoma with recurrence 19 months after laparoscopic adrenalectomy. J Urol 1999; 161: 1580-1581. [CrossRef]
22. Lumachi F, Borsato S, Tregnaghi A, Marino F, Fassina A, Zucchetta P, et al. High risk of malignancy in patients with incidentally discovered adrenal masses: accuracy of adrenal imaging and image-guided fine-needle aspiration cytology. Tumori 2007; 93: 269-274.
23. Bendinelli C, Lucchi M, Buccianti P, Iacconi P, Angeletti CA, Miccoli P. Adrenal masses in non-small cell lung carcinoma patients: is there any role for laparoscopic procedures? J Laparoendosc Adv Surg Tech A 1998; 8: 119-124. [CrossRef]
24. Boland GW, Lee MJ, Gazelle GS, Halpern EF, McNicholas MM, Mueller PR. Characterization of adrenal masses using unenhanced CT: an analysis of the CT literature. AJR Am J Roentgenol 1998; 171: 201-204. [CrossRef]
25. Schteingart DE, Doherty GM, Gauger PG, Giordano TJ, Hammer GD, Korobkin M, et al. Management of patients with adrenal cancer: recommendations of an international consensus conference. Endocr Relat Cancer 2005; 12: 667-680. [CrossRef]
26. Bulus H, Uslu HY, Karakoyun R, Kocak S. Comparison of laparoscopic and open adrenalectomy. Acta Chir Belg 2013; 113: 203-207.
27. Mannelli M, Dralle H, Lenders JW. Perioperative management of pheochromocytoma/paraganglioma: is there a state of the art? Horm Metab Res 2012; 44: 373-378. [CrossRef]

Ulus Cerrahi Derg 2016; 32: 107-110
DOI: 10.5152/UCD.2015.2750

Özgün Araştırma / *Original Investigation*

İnsidental safra kesesi kanserleri: Klinik deneyimimiz ve literatürün gözden geçirilmesi

Incidental gallbladder cancers: Our clinical experience and review of the literature

Yiğit Düzköylü, Hasan Bektaş, Zeynep Deniz Kozluklu

ÖZ

Amaç: Safra kesesi kanserleri nadir görülen ve agresif seyirli kanserlerdir. Tanı aldıklarında genellikle ileri evrelerdedir. Kliniğimizde rastladığımız insidental safra kesesi kanserlerini hasta özellikleri, tanı, tedavi ve takip açısından incelemeyi amaçladık ve ulaştığımız sonuçları literatürle karşılaştırdık.

Gereç ve Yöntemler: Dokuz yıllık süre içerisinde laparoskopik kolesistektomi yapılan hastaların dosyaları geriye dönük olarak incelendi ve postoperatif histopatolojik inceleme ile kanser tanısı alan hastaların özellikleri değerlendirildi.

Bulgular: Hastaların 13 tanesi kadın, 2 tanesi erkekti, yaş ortalamaları 67 olarak hesaplandı. Yedi hastaya postoperatif dönemde ek tedavi uygulandı. Tüm ameliyatlara laparoskopik yöntemle başlandı, 4 hastada açık olarak tamamlandı. İnsidental safra kesesi kanseri %0,17 olarak saptandı. Ameliyatının üzerinden en az 5 yıl geçmiş ve ulaşılabilen hastalarda sağkalımın %22,2 olduğu görüldü.

Sonuç: Safra kesesi kanserlerinde tek küratif tedavi yöntemi cerrahidir ancak tanı aldıklarında genellikle ileri evredederler. İnsidental safra kesesi kanserleri erken evre olduklarında uygun tedavi ile hastaların sağkalımı uzatılabilir. Ülkemizden bildirilen düşük oranların altında yatan sebep coğrafi farklılık ve çalışma dizaynındaki sorunlar olabilir.

Anahtar Kelimeler: İnsidental, safra kesesi, kanser

ABSTRACT

Objective: Gallbladder carcinomas are rare and aggressive neoplasms. They are usually advanced at the time of diagnosis. We aimed to evaluate incidental gallbladder cancers in our clinic, in terms of patients' demographics, diagnosis, treatment and follow-up, and compared our results with the literature.

Material and Methods: Patients who underwent laparoscopic cholecystectomy in the last 9 years were retrospectively reviewed, and features of the patients diagnosed with gallbladder cancer after histopathological evaluation were further evaluated.

Results: Thirteen patients were female and two were male. The mean age was 67 years. Additional treatment was applied in seven patients. All patients were operated on laparoscopically, with conversion to open surgery in four patients. The rate of incidental gallbladder cancer was 0.17% in our patients. Survival rates were found to be 22.2% in patients who had been operated at least 5 years ago.

Conclusion: Surgery is the only curative treatment in gallbladder cancers; however, they are usually at advanced stages at the time of diagnosis. In incidental gallbladder cancers, survival can be prolonged with appropriate treatment models if they are identified at early stages. The relatively low rates that have been reported in our population may be due to geographical differences and problems in study design.

Keywords: Incidental, gallbladder, cancer

Sağlık Bakanlığı İstanbul Eğitim ve Araştırma Hastanesi, Genel Cerrahi Kliniği, İstanbul, Türkiye

Yazışma Adresi
Address for Correspondence
Yiğit Düzköylü
e-posta: dryigit@gmail.com

Geliş Tarihi / *Received*: 11.04.2014
Kabul Tarihi / *Accepted*: 10.08.2014
Çevrimiçi Yayın Tarihi / *Available Online Date*: 24.06.2015

GİRİŞ

Laparoskopik kolesistektomi tüm dünyada, azalmış postoperatif ağrı, erken oral alım, erken taburculuk ve daha iyi kozmetik sonuçlar gibi nedenlerle selim safra kesesi hastalıklarının tedavisi için son 20 yıldır altın standart olup düşük morbidite oranlarıyla uygulanmaktadır. Her ne kadar görüntüleme tekniklerindeki gelişmeler, özellikle batın tomografisi (BT) ve ultrason (USG) gibi tekniklerin yaygın kullanımlarıyla umut verici olsa da, erken dönemde spesifik semptomlara yol açmayan safra kesesi kanserinin (SKK) erken yakalanma oranlarında anlamlı bir artış olmayıp insidansı hala %0,54-2,1 oranlarında seyretmektedir (1, 2). Genel olarak SKK'leri hastaların sadece %30'unda preoperatif dönemde şüphe uyandırmakta, geri kalan %70'inde ise postoperatif patolojik incelemede ortaya çıkmaktadır (3). Bir başka deyişle, literatürde her 100 laparoskopik kolesistektomiden yaklaşık 1 tanesinde kanser çıkabileceği saptanmıştır (4). SKK'nden ilk defa 1777 yılında Viyana'da Maximillian Stoll bahsetmiştir (5). Uzun yıllar sonra Nevin ve ark. (6) ilk SKK evrelemesini ve açık kolesistektomiyi takiben sağkalım oranlarını ortaya koymuştur. Drouard ve ark. (7) ise 1991 yılında port yeri metastazlarını göstermişlerdir. SKK çok agresif bir hastalık olup 5 yıllık sağkalım oranları %3-13 (8), ortalama sağkalım süresi 3-11 ay olarak belirlenmiştir (9). Ancak özellikle Japonya'da bazı merkezlerde uygulanan agresif cerrahi yaklaşımlar ile daha yüz güldürücü sonuçlar elde edilebilmektedir (10). Bu oranların altında yatan sebep ağrı, sarılık gibi bulguların çok geç ortaya çıkması (6) ve tanı konulduğunda hastalığın oldukça ileri evrelerde olmasıdır (T3, T4).

İnsidental SKK, preoperatif dönemde tanı almayan, postoperatif patolojik inceleme ile saptanan kanserlerdir. SKK'nin cerrahi rezeksiyon dışında etkili bir tedavi yöntemi olmayıp komplet rezeksiyon tek küratif yöntem olarak gözükmektedir (11).

Çalışmamızın amacı, kliniğimizde semptomatik safra kesesi taşı nedeniyle laparoskopik kolesistektomi yapılan hastalarda rastlantısal SKK sıklığını saptamak, literatür bilgileri ışığında ülkemizde ve dünyadaki oranlarla karşılaştırmak, klinik ve patolojik özelliklerini araştırmak, sağkalıma etki eden prognostik faktörleri belirlemek ve nüks oranlarını saptamaktı.

GEREÇ VE YÖNTEMLER

Sağlık Bakanlığı İstanbul Eğitim ve Araştırma Hastanesi Genel Cerrahi Kliniği'nde Ocak 2005-Aralık 2013 arasında semptomatik safra kesesi taşı nedeniyle laparoskopik kolesistektomi uygulanan 8698 hastanın dosyaları geriye dönük olarak incelendi ve postoperatif dönemde histopatolojik inceleme ile SKK tanısı alan 15 hastanın demografik özellikleri, sağ kalım oranları ortaya kondu, literatür bilgileri ile karşılaştırıldı.

Hastaların hiçbirisinde preoperatif dönemde fizik muayene, anamnez, laboratuvar ya da radyolojik incelemeler ile kanserden şüphelenilmemişti. Hiçbir hastada intraoperatif kanser şüphesi uyanmamış ve peroperatif frozen inceleme yapılmamıştı. Tüm ameliyatlar uzman genel cerrahlar tarafından, standart 4 port eşliğinde 14 mm-Hg CO_2 ile pnömoperitonyum oluşturularak gerçekleştirilmiş, ancak 4 hastada laparoskopik başlanan ameliyatta ileri derecede yapışıklık gözlenmesi üzerine açık cerrahiye geçilmişti. Tümör evrelemesi American Joint Committee on Cancer (AJCC) 7. baskısındaki kriterlere göre yapılmıştı (12). Hastaların postoperatif takip ve tedavi özellikleri, uygulayan uzman doktorlar ile iletişime geçilerek kayıt altına alındı.

BULGULAR

Çalışmaya dahil edilen hastaların demografik, klinik, histopatolojik ve takip özellikleri Tablo 1'de gösterilmiştir. Buna göre hastaların 13 tanesi kadın (%86,66), 2 tanesi erkekti (%13,33). Yaş ortalamaları 67 (41-81) olarak hesaplandı. Kolesistektomi vakaları içinde rastlanan insidental safra kesesi kanseri oranı %0,17 olarak saptanmıştı. En sık rastlanan tümör T_2 adenokanser olmakla birlikte 1 hastada patoloji MALT lenfoma ile uyumluydu (N15). Dört hastada ameliyat esnasında laparoskopiden açık yönteme geçilmişti. Hastaların 1 tanesi akut biliyer pankreatit, 2 tanesi ise akut kolesistit nedeniyle daha önce kliniğimizde tedavi görmüştü. Bir hasta kronik hepatit polikliniğinden takipliydi. Hastalardan iki tanesi ile postoperatif dönemde irtibat kurulamadı. Bir tanesine ek cerrahi rezeksiyon, 6 tanesine adjuvan tedavi uygulanmıştı. Hastalardan 6 tanesi ile postoperatif süreçte irtibat kurulabildiğinde tümör ileri evrede saptanmıştı ve herhangi bir girişimde bulunulmadı. Geri kalan 13 hasta içinde 6 tanesi halen hayatta olup bunlardan 2 tanesinin sağ kalım süresi 5 yılı aşmıştı (9 vaka içinde düşünüldüğünde %22,2).

TARTIŞMA

Safra kesesi kanseri nadir bir kanser olup tüm dünyada 100.000'de 3 oranında görülmektedir (13). İnsidansı coğrafi bir dağılım göstermekte olup dünyada en sık Şili, Japonya ve Kuzey Hindistan'da görülmektedir (3). Safra yollarının en sık kanseri olup gastrointestinal sistemin en sık 6. kanseridir (14). Safra kesesi taşları, ileri yaş, sklerozan kolanjit, porselen kese gibi faktörler SKK'nin en iyi bilinen risk faktörleridir. Genel olarak SKK'nin prognozu oldukça zayıf olup tümörün penetrasyon derinliği ve lenf nodu metastazlarının varlığı en önemli prognostik faktörler olarak belirlenmiştir (6). Kolesistektomi sonrasında beklenmeyen SKK ilk defa 1961 yılında bildirilmiştir (15). Günümüzde SKK'lerinin yalnızca üçte biri preoperatif dönemde tanı alabilmektedir (3). Çoğu vakada benign patolojiler nedeniyle yapılan laparoskopik kolesistektomiyi takiben histopatolojik inceleme ile tanı almaktadır. Teorik olarak da en iyi prognoz bu gruptadır (16).

Normal popülasyonda kadınların SKK'ne yakalanma riski 2-6 kat daha fazla olup insidans yaşla beraber artar (17). Ancak erkek cinsiyet SKK'lerinde belirgin bir kötü prognostik faktör olup daha kısa sağkalım oranlarıyla ilişkilidir (17). Bizim çalışmamızda kadın hastaların sıklığı belirgin derecede fazla olup literatür bilgilerinin aksine erkek hastaların prognozu daha iyi olarak saptandı ancak erkek hastalarımızın sayı olarak azlığı bu sonucun anlamlılığını kısıtlamaktadır. Safra kesesi kanseri için en önemli risk faktörünün kronik inflamasyon olduğu bildirilmiştir (18). İnflamasyon varlığı peroperatif perforasyon ve safranın vücuda yayılımı ile de ilişkili olduğundan prognoza olumsuz etki etmektedir. Hastaların %70-98'inde kese içerisinde kalküle rastlanmaktadır (19). Bizim çalışmamızda safra kesesinde kalkül saptanma oranı prognozla ilişkilendirilemeyip peroperatif dönemde herhangi bir perforasyon rapor edilmemiştir.

Küratif cerrahi rezeksiyon SKK'nin sağkalım oranlarını iyileştirmektedir.T_{1A} SKK'leri için basit kolesistektomi yeterli olmaktadır (2) ve bu tümörler için 5 yıllık sağkalım oranları %90-100 olarak bildirilmiştir (20). Çalışmamızda in situ kanser olarak evrelendirilen 3 hastadan 2'si halen hayattadır. İnsidental SKK genellikle erken evre (T_1) tümörlerdir (21). Prognozları preoperatif tanılı SKK'lerine göre daha iyi olup (18) histolojik evreleri de daha düşüktür (13, 22). Çalışmamızda tüm vakalara laparoskopi ile başlanmıştı, açığa geçilen vakalar diğerleriyle kıyaslandığında anlamlı bir kötü prognostik faktör düşünülmedi. Laparoskopik kolesistektomiyi takiben port yeri metastazları literatürde 10 aylık bir süre içinde %10-30 olarak belirlenmiştir (23). Peroperatif perforasyon olmayan olgularda port yeri metastazı oranları belirgin olarak daha düşüktür (24). Çalışmamızda 1 hastada (%6,6) postoperatif 2. yılda onkoloji kliniği tarafından takip altındayken umblikal port yerinde metastaz saptanmıştı ve ilk ameliyatını takiben 32. ayda kaybedilmişti (N1). Rastlantısal SKK'lerinde tamamlayıcı rezeksiyonun aksine adjuvan kemoterapinin rolü net değildir (11). Hastalarımızın 6 tanesine postoperatif adjuvan tedavi uygulanmıştı. Evre 1a'lı (T1bN0) bir hastamıza ise postoperatif 2. ayda karaciğer wedge rezeksiyon ve tamamlayıcı lenf nodu diseksiyonu uygulanmıştır (N4).

Çalışmamızda dikkatimizi çeken önemli bir nokta ulaştığımız %0,17'lik insidental SKK oranının literatürde daha önce yayımlanmış olan çalışmalara kıyasla daha düşük olmasıydı (1, 2). Ancak Türk popülasyonunda yapılan diğer çalışmalarda da, bu oranların bizimkilerle uyumlu olarak literatüre göre daha düşük olduğunu olduğunu saptadık (25-27). Genç ve ark. (25) 5164 kolesistektomi içerisinde insidental safra kesesi kanseri oranını %0,09, Dursun ve ark. (26) 696 vaka içerisinde %0,3, Akyürek ve ark. (27) ise 548 vaka içerisinde %0,72 oranında saptamışlardır.

Tablo 1. Hastaların demografik, klinik, histopatolojik ve takip özellikleri

N	C	Y	Semp	Op	Enf	Kalkül	Pato	Dif	T	N	Adj	SK (ay)
1	K	74	H	LK	H	E	Adenoca	İyi	T2	N0	H	32
2	K	80	E	LK	H	E	Adenoca	İyi	İn situ		H	26
3	K	69	E	LK	E	H	Adenoca	Kötü	T3	N1	H	28
4	K	59	H	AK	E	E	Adenoca	İyi	T1b	N0	*	A(32)
5	K	64	E	LK	E	E	Adenoca	Kötü	T2	N0	H	30
6	K	82	E	LK	E	E	Adenoca	İyi	T1a	N0	-	-
7	K	41	H	AK	E	E	Adenoca	İyi	T2	N0	E	A(67)
8	K	73	E	AK	E	H	Adenoca	Orta	T3	N0	H	18
9	K	58	E	LK	H	E	Adenoca	İyi	T1b	N0	E	15
10	K	55	H	LK	H	H	Adenoca	İyi	İn situ		E	A(62)
11	E	54	H	LK	H	H	Adenoca	İyi	İn situ		E	A(49)
12	K	64	E	LK	H	E	Adenoca	İyi	T2	N1	E	A(14)
13	K	81	E	AK	E	H	Adenoca	İyi	T2	N0	H	29
14	K	74	E	LK	H	E	Adenoca	Orta	T3	N0	-	-
15	E	77	E	LK	H	E	MALT				E	A(8)

N: hasta no; C: cinsiyet; Y: yaş; Semp: semptomatik; Op: operasyon şekli; Enf: enflamasyon varlığı; Pato: patolojik tanı; Dif: diferansiyasyon; Adj: adjuvan tedavi; SK: sağkalım; LK: laparoskopik kolesistektomi; AK: açık kolesistektomi; Adenoca: adenokanser; A: hayatta; *Ek cerrahi rezeksiyon E: evet; H: hayır

Rastlantısal olarak saptanan SKK'nin birbirine kıyasla oldukça farklı oranlarda saptanması da yapılan çalışmalarda çeşitli nedenlere bağlanmıştır (26, 28, 29). Bu nedenler içerisinde ön plana çıkan özellik, prospektif çalışmalarda özellikle in situ karsinom oranının retrospektif çalışmalara kıyasla daha yüksek bulunmasıdır. Çünkü standart patolojik incelemede kanserin en sık görüldüğü fundus ve korpus bölümlerinden yeterince örnekleme yapılmamaktadır (26, 28). Ayrıca bazı ülkelerde safra kesesi kanseri endemiktir, dolayısıyla bu bölgelerdeki oranlar da genel ortalamayı yükseltmektedir (3, 28, 29). Yani ülkemizde dünyanın bazı bölgelerine göre daha düşük oranlarda insidental SKK saptanması beklenen bir sonuçtur, ancak yine de patoloji departmanları ile birlikte yürütülecek yüksek hasta sayılı, çok merkezli ve prospektif çalışmalarla literatür oranlarına yakın bulgulara ulaşılabileceği kanısındayız.

Çalışmamızın kısıtlı yönlerinden birisinin postoperatif dönemde iletişime geçilemeyen hastaların yüksek oranı ve buna bağlı olarak ek cerrahi rezeksiyon ve erken dönem adjuvan tedavinin olanaksızlığı olduğunu düşünmekteyiz. Hastaların sadece 1 tanesine ek cerrahi girişim uygulanmış, 5 tanesi onkoloji, 1 tanesi ise hematoloji kliniği tarafından erken postoperatif dönemde takip ve tedavi altına alınabilmişti. Geri kalan 8 hastanın 6 tanesine hiçbir ek tedavi uygulanamamıştı, 2 hastaya ise çalışmanın yapıldığı süreçte dahi ulaşılamadı. Bu olumsuz sonuçların altında yatan en önemli sebebin, laparoskopik kolesistektominin son yıllarda ülkemizde çok sık ve düşük komplikasyon oranlarıyla yapılmasından ötürü hastalar ve hatta cerrahlar tarafından genel cerrahi müdahaleler içerisinde görece önemsiz bir girişim olarak görülmesi, bu yüzden postoperatif dönemdeki patoloji sonuçlarına takip ve değerlendirme açısından gereken önemin verilmemesi olduğunu düşünmekteyiz. Ayrıca bir diğer kısıtlama da çalışmanın retrospektif olarak dizayn edilmesi olabilir, çünkü prospektif çalışmalarda daha kapsamlı patolojik inceleme ile daha yüksek malignite oranları saptanabilmektedir.

SONUÇ

Çalışmamızda ileri yaş, az diferansiyasyon ve ileri evre tümörlerin sağkalıma olumsuz etkileri saptanmış olup erken dönemde ek cerrahi rezeksiyon ve erken adjuvan tedavinin sağkalıma olumlu etkileri görülmüştür. İnsidental SKK oranlarımız Türk popülasyonunda yapılan diğer çalışmalarla uyumlu olarak literatürdeki diğer çalışmalardan daha düşük saptanmıştır. Kolesistektomileri takiben patoloji sonuçları dikkatle takip edilmeli, hastalarla iletişim kaybedilmeden mutlaka kontrole çağrılmalı, risk faktörü içeren ve peroperatif dönemde şüphe uyandıran hastalarda patolojik inceleme standartların ötesinde uygulanmalı ve insidental kanser saptandığında tümörün yayılım derecesi, derinliği ve hastanın yaş, ek sağlık sorunları ve sağkalım beklentisine göre tedavi kararı verilmelidir.

Etik Komite Onayı: Yaptığımız çalışma retrospektif bir çalışma olduğu için etik kurul onayına başvurmadık ve verileri hasta dosyalarından elde ettik.

Hasta Onamı: Çalışmanın retrospektif özelliğinden dolayı, hastalardan yazılı onam alınmamıştır.

Hakem Değerlendirmesi: Dış bağımsız.

Yazar Katkıları: Fikir - Y.D., H.B.; Tasarım - Y.D., H.B., Z.D.K.; Denetleme - H.B.; Kaynaklar - Z.D.K., Y.D.; Malzemeler - Y.D., Z.D.K.; Veri toplanması ve/veya işlemesi - Z.D.K.; Analiz ve/veya yorum - Y.D., H.B.; Literatür taraması - Y.D., Z.D.K.; Yazıyı yazan - Y.D., H.B., Z.D.K.; Eleştirel İnceleme - H.B.

Çıkar Çatışması: Yazarlar çıkar çatışması bildirmemişlerdir.

Finansal Destek: Yazarlar bu çalışma için finansal destek almadıklarını beyan etmişlerdir.

Ethics Committee Approval: We did not have an ethic committee approval because of the fact that it was a retrospective study, and we acquired the data from patients' files.

Informed Consent: We did not have patients' consents because of the fact that it was a retrospective study.

Peer-review: Externally peer-reviewed.

Author Contributions: Concept - Y.D., H.B.; Design - Y.D., H.B., Z.D.K.; Supervision - H.B.; Funding - Z.D.K., Y.D.; Materials - Y.D., Z.D.K.; Data Collection and/or Processing - Z.D.K.; Analysis and/or Interpretation - Y.D., H.B.; Literature Review - Y.D., Z.D.K.; Writer - Y.D., H.B., Z.D.K.; Critical Review - H.B.

Conflict of Interest: No conflict of interest was declared by the authors.

Financial Disclosure: The authors declared that this study has received no financial support.

KAYNAKLAR

1. Yamamoto H, Hayakawa N, Kitagawa Y, Katohno Y, Sasaya T, Takara D, et al. Unsuspected gallbladder carcinoma after laparoscopic cholecystectomy. J Hepatobiliary Pancreat Surg 2005; 12: 391-398. [CrossRef]
2. Kwon AH, Imamura A, Kitade H, Kamiyama Y. Unsuspected gallbladder cancer diagnosed during or after laparoscopic cholecystectomy. J Surg Oncol 2008; 97: 241-245. [CrossRef]
3. Varshney S, Buttirini G, Gupta R. Incidental carcinoma of the gallbladder. Eur J Surg Oncol 2002; 28: 4-10. [CrossRef]
4. Shirai Y, Yoshida K, Tsukada K, Muto T. Inapparent carcinoma of the gallbladder. An appraisal of a radical second operation after simple cholecystectomy. Ann Surg 1992; 215: 326-331. [CrossRef]
5. Stoll M. Rationis medendi in nosocomio practico Vindobonensi. Pars prima; Sumtibus August Bernardi, Wien, 1977. p. 254.
6. Nevin JE, Moran TJ, Kay S, King R. Carcinoma of the gallbladder: staging, treatment and prognosis. Cancer 1976; 37: 141-148. [CrossRef]
7. Drouard F, Delamarre J, Capron JP. Cutaneous seeding of gallbladder cancer after laparoscopic cholecystectomy. N Engl J Med 1991; 325: 1316. [CrossRef]
8. Wilkinson DS. Carcinoma of the gallbladder: an experience and review of the literature. Aust NZ J Surg 1995; 65: 724-727. [CrossRef]
9. Egger B, Maurer CA, Bartels C, Baer HU. Primary carcinoma of the gallbladder. "A Swiss center's experience". Dig Surg 1997; 14: 169-174. [CrossRef]
10. Kondo S, Nimura Y, Kamiya J, Nagino M, Kanai M, Uesaka K, et al. Five-year survivors after aggressive surgery for stage IV gallbladder cancer. J Hepatobiliary Pancreat Surg 2001; 8: 511-517. [CrossRef]
11. Shih SP, Schulick RD, Cameron JL, Lillemoe KD, Pitt HA, Choti MA, et al. Gallbladder cancer: the role of laparoscopy and radical resection. Ann Surg 2007; 245: 893-901. [CrossRef]
12. Edge SB, Compton CC. AJCC cancer staging manual. 7th ed. New York: Springer, 2010; 347-377.
13. Steinert R, Nestler G, Sagynaliev E, Müller J, Lippert H, Reymond MA. Laparoscopic cholecystectomy and gallbladder cancer. J Surg Oncol 2006; 93: 682-689. [CrossRef]
14. Jemal A, Tiwari RC, Murray T, Ghafoor A, Samuels A, Ward E, et al. Cancer statistics, 2004. CA Cancer J Clin 2004; 54: 8-29. [CrossRef]
15. Marcial-Rojas RA, Medina R. Unsuspected carcinoma of the gallbladder in acute and chronic cholecystitis. Ann Surg 1961; 153: 289-298. [CrossRef]
16. Contini S, Dalla Valle R, Zinicola R. Unexpected gallbladder cancer after laparoscopic cholecystectomy. Surg Endosc 1999; 13: 264-267. [CrossRef]
17. Scott TE, Carroll M, Cogliano FD, Smith BF, Lamorte WW. A case-control assessment of risk factors for gallbladder carcinoma. Dig Dis Sci 1999; 44: 1619-1625. [CrossRef]
18. Bartlett DL. Gallbladder cancer. Semin Surg Oncol 2000; 19: 145-155. [CrossRef]
19. Tantia O, Jain M, Khanna S, Sen B. Incidental carcinoma gall bladder during laparoscopic cholecystectomy for symptomatic gallstone disease. Surg Endosc 2009; 9: 2041-2046. [CrossRef]
20. Yasui K, Shimizu Y. Surgical treatment for metastatic malignancies. Anatomical resection of liver metastasis: indications and outcomes. Int J Clin Oncol 2005; 10: 86-96. [CrossRef]
21. Gençosmanoğlu R, Tahan V, Kurtkaya-Yapıcıer O. Safra kesesi kanseri: etyopatogenez, tanı yöntemleri, evreleme, tedavi modaliteleri ve prognoza güncel bakış. Güncel Gastroenteroloji 2003; 7: 157-169.
22. Goetze T, Paolucci V. Does laparoscopy worsen the prognosis for incidental gallbladder cancer? Surg Endosc 2006; 20: 286-293. [CrossRef]
23. Paolucci V. Port site recurrences after laparoscopic cholecystectomy. J Hepatobiliary Pancreat Surg 2001; 8: 535-543. [CrossRef]
24. Copher JC, Rogers JJ, Dalton ML. Trocar-site metastasis following laparoscopic cholecystectomy for unsuspected carcinoma of the gallbladder. Surg Endosc 1995; 9: 348-350. [CrossRef]
25. Genç V, Onur Kirimker E, Akyol C, Kocaay AF, Karabörk A, Tüzüner A, et al. Incidental gallbladder cancer diagnosed during or after laparoscopic cholecystectomy in members of the Turkish population with gallstone disease. Turk J Gastroenterol 2011; 22: 513-516.
26. Dursun N, Gücin Z, Bahadır B, Bozkurt ER. Kolesistektomili hastalarda rastlantısal adenokarsinom (696 kronik kolesistit olgusunda saptanan 2 rastlantısal karsinom). İstanbul Med J 2004; 1: 40-42.
27. Akyurek N, İrkörücü O, Salman B, Erdem Ö, Şare M. Unexpected gallbladder cancer during laparoscopic cholecystectomy. J Hepatobiliary Pancreat Surg 2004; 11: 357-361. [CrossRef]
28. Albores-Saavedra J, Henson DE, Klimstra DS. Tumors of gall bladder, extrahepatic bile ducts, and ampulla of Vater. Atlas of Tumor Pathology 3rd Series, Fasicle 27. Washington D.C.: Armed Forces Institute of Pathology 1998; 51-60.
29. Hamilton SR, Aaltonen LA: World Health Organization Classification of Tumors. Pathology and Genetics of Tumors of the Digestive System. IARC Press: Lyon 2000; 203-219.

Ulus Cerrahi Derg 2016; 32: 111-114
DOI: 10.5152/UCD.2015.2813

Özgün Araştırma / *Original Investigation*

Apandisit tanısıyla ameliyat edilen hastalarda tomografi ile Alvarado skorunun etkinliklerinin karşılaştırılması

The comparison of the effectiveness of tomography and Alvarado scoring system in patients who underwent surgery with the diagnosis of appendicitis

Alaattin Öztürk, Zuhal Yananlı, Talha Atalay, Ömer Faruk Akıncı

ÖZ

Amaç: Bu çalışmanın amacı, apandisit ön tanısı ile ameliyat edilmiş hastalarda Alvarado skorlaması ile tomografinin, akut apandisiti teşhis etmekteki etkinliklerini karşılaştırmaktır.

Gereç ve Yöntemler: Ocak-Aralık 2011 tarihleri arasında apandisit teşhisi ile ameliyat edilen 101 hasta çalışmaya alındı. Hastaların tümünde ameliyat öncesi Alvarado skoru hesaplandı ve batın tomografisi çekildi. Alvarado skoru ≥7 olan hastalar apandisit olarak kabul edildi, Alvarado skoru <7 olan hastaların apandisit olmadığı kabul edildi. Hastalar, batın tomografisinde apandisit bulguları görülenler ve görülmeyenler şeklinde ayrıldı. Ameliyat sonrası apendiksler histopatolojik olarak incelendi. Patolojik inceleme sonrası tüm hastalar, Alvarado skoruna göre ve tomografi bulgularına göre gruplara ayrıldı. Apandisit teşhisindeki etkinlikleri açısından tomografi ve Alvarado skorlaması yöntemleri McNemar testi kullanılarak karşılaştırıldı.

Bulgular: Hastaların 60'ı (%59,4) erkek, 41'i (%40,6) kadın, yaş ortalaması 32 yıl (5-85 yaş) idi. Negatif apendektomi oranımız %3,9 bulundu. Hastaların 78'inde (%77,3) Alvarado skoru ≥7, 23'ünde (%22,7) <7 hesaplandı. Alvarado skoru <7 olan 23 hastanın 22'sinde histopatolojik olarak apandisit belirlendi. Hastaların 97'sinde (%95,9) tomografide apandisit bulguları görüldü, 4 hastada (%4,1) apandisit bulguları görülmedi. Tomografide apandisit bulgusu görülmeyen 4 hastada histopatolojik olarak apandisit belirlendi.

Sonuç: Bu çalışma sonuçlarına göre tomografi, akut apandisit teşhisinde Alvarado skorlamasından daha etkindir.

Anahtar Kelimeler: Apandisit, Alvarado skoru, tomografi

ABSTRACT

Objective: The aim of this study is to compare the effectiveness of computed tomography and Alvarado scoring system in the diagnosis of acute appendicitis in patients who underwent appendectomy with the preliminary diagnosis of acute appendicitis.

Material and Methods: One hundred and one patients who underwent appendectomy with the diagnosis of acute appendicitis between January and December 2011 were included in the study. Alvarado scores were calculated, and abdominal tomography scans were obtained for each patient before surgery. Patients with Alvarado score ≥7 were considered to have appendicitis while patients with a score <7 were considered not to have appendicitis. Patients were classified into two groups based on the presence of appendicitis findings on abdominal tomography. Histopathological examination of the appendices was performed following appendectomy. All patients were classified into groups according to pathology results, Alvarado score and tomography findings. The effectiveness of Alvarado score and tomography were compared using the McNemar test.

Results: Sixty patients (59.4%) were male and 41 (40.6%) were female, with a mean age of 32 years (5-85 years). The rate of negative appendectomy was 3.9%. In 78 patients (77.3%) the Alvarado score was ≥7, while 23 patients (22.7%) had Alvarado scores <7. The presence of appendicitis was determined by histopathology in 22 out of 23 patients whose Alvarado score was <7. Tomography indicated appendicitis in 97 patients (95.9%) whereas four patients (4.1%) exhibited no signs of appendicitis by tomography. However, histopathological evaluation indicated the presence of appendicitis in those four patients as well.

Conclusion: The study results imply that tomography is a more effective means of diagnosing acute appendicitis as compared to the Alvarado scoring system.

Keywords: Appendicitis, Alvarado score, tomography

Fatih Üniversitesi Tıp Fakültesi, Genel Cerrahi Anabilim Dalı, İstanbul, Türkiye

Yazışma Adresi
Address for Correspondence
Alaattin Öztürk
e-posta: aozturk@fatih.edu.tr

Geliş Tarihi / *Received*: 02.07.2014
Kabul Tarihi / *Accepted*: 16.11.2014
Çevrimiçi Yayın Tarihi / *Available Online Date*: 24.06.2015

GİRİŞ

Akut apandisit (AA), en sık cerrahi karın ağrısı sebeplerindendir. Bazı hastalarda atipik şikayetler olması, şikayetlerin yaşa ve cinse göre değişiklik göstermesi sebebiyle başka hastalıklarla karışabilir. Apandisit doğru olarak teşhis edilemezse ya gereksiz apendektomi yapılmakta ya da teşhiste gecikme sebebiyle perforasyon ve diğer komplikasyonlar gelişmektedir. Bu yüzden AA teşhisinin kesinleştirilmesi önemlidir.

Alvarado skorlama sistemi, hastanın şikayet ve bulgularını puanlayarak akut apandisiti teşhis etmekte kullanılan pratik bir değerlendirme yöntemidir. İlk kez 1986 yılında Alvarado tarafından önerilmiştir (1). Alvarado skorunda 1-4 puan alan hastalarda apandisit riski yok kabul edilir, 5-6 puan alanlar gözleme veya ek incelemeye ihtiyaç duyar, 7 ve üzeri puan alan hastaların AA olduğu kabul edilir (2-5). Alvarado skorlaması için kullanılan veriler Tablo 1'de gösterilmiştir. Sadece Alvarado skorlaması ile akut apandisit

Tablo 1. Alvarado skoru elemanları

Bulgular	Puan
Ağrının karnın sağ alt kadranına yer değiştirmesi	1
İştahsızlık	1
Bulantı veya kusma	1
Sağ alt kadranda hassasiyet	2
Rebaund hassasiyet	1
Ateş (>37,3 ºC)	1
Lökosit (≥10.000)	2
Nötrofil oranı (>%75)	1
Toplam	10

%70 oranında doğru teşhis edilebilir (6). Alvarado skorlamasına rağmen gereksiz apendektomilerden kaçınmak ve perforasyon gelişmeden AA'i teşhis etmek için ultrason (US) ve bilgisayarlı tomografi (BT) gibi görüntüleme yöntemlerinden yararlanılmaktadır.

Bilgisayarlı tomografinin pahalı olması, her yerde bulunmaması, kontrast madde kullanılması gibi daha önceden öne sürülen (7) dezavantajları, günümüzde giderek azalmıştır ve BT artık apandisit tanısında daha yaygın kullanılmaktadır. Alvarado skoru ile BT birbirinin alternatifi değil tamamlayıcısıdır. Ancak bu iki yöntemin apandisit teşhisindeki etkinliklerini karşılaştıran yayınlar azdır. Çalışmamızda, apandisit öntanısı ile ameliyat edilmiş hastalarda Alvarado skorlaması ile BT'nin AA teşhisindeki etkinliklerini karşılaştırmayı amaçladık.

GEREÇ VE YÖNTEMLER

Bu çalışma prospektif olarak planlandı. Ocak-Aralık 2011 tarihleri arasında batın BT çekilen ve akut apandisit öntanısıyla ameliyat edilen 101 hasta çalışmaya alındı. Çalışma için Fatih Üniversitesi Tıp Fakültesi Hastanesi Etik Kurulu'ndan onay alındı. Ameliyat edilmeyen hastalar ve BT çekilmeksizin apandisit teşhis edilen hastalar çalışmaya alınmadı.

Hastaların şikayetleri, muayene bulguları ve laboratuvar sonuçları kaydedildi. Alvarado skoru Tablo 1'deki değerler esas alınarak hesaplandı. Çalışmaya alınan tüm hastalara multislice BT ile batın tomografisi çekimi yapıldı. BT'de apendiks lümeninin 7 mm'den geniş olması, apendikolit görülmesi, apendiks lojunda sıvı birikimi, apendiks mezosunda enflamatuvar görünüm olması akut apandisit yönünden anlamlı kabul edildi. Tüm hastalar akut apandisit ön teşhisi ile ameliyat edildiler. Ayrıca BT'de apandisit bulguları görülemeyen dört hasta klinik şüphe sebebiyle ameliyat edildi. Ameliyatta apandisit dışında görülen diğer bulgular ve patolojiler de kaydedildi. Ameliyat sonrası apendiksler histopatolojik olarak incelendi.

Histopatolojik inceleme sonrası tüm hastalar, Alvarado skoruna göre ve BT bulgularına göre gruplara ayrıldı (Tablo 2).

İstatistiksel Analiz

Çalışmamızda apandisit açısından Alvarado skorunun cut off değeri daha önceki yayınlarda belirtildiği gibi 7 olarak kabul edildi (8-10). Alvarado skoru ≥7 hastalar AA olarak kabul edildi, Alvarado skoru <7 hastaların AA olmadığı kabul edildi.

Tablo 2. Patoloji, tomografi ve Alvarado sonuçlarına göre hastaların dağılımı

		Alvarado <7	Alvarado ≥7	Toplam
Apandisit (+)	BT'de apandisit bulgusu (+)	21 (%20,7)	72 (%71,2)	93 (%92)
	BT'de apandisit bulgusu (-)	1 (%1)	3 (%2,9)	4 (%3,9)
Apandisit (-)	BT'de apandisit bulgusu (+)	1 (%1)	3 (%2,9)	4 (%3,9)
	BT'de apandisit bulgusu (-)	0	0	0
	Toplam	23 (%22,7)	78 (%77,3)	101 (%100)

BT: bilgisayarlı tomografi

Tablo 3. Hastaların Alvarado skrou ile tomografi sonuçlarının Mc Nemar testine göre karşılaştırması

	BT sonuçları			
	BT'de apandisit bulgusu olanlar n, %	BT'de apandisit bulgusu olmayanlar n, %	Toplam n, %	p
Alvarado skoru ≥7	72 (74,2)	3 (3,1)	75 (77,3)	
Alvarado skoru <7	21 (21,6)	1 (1,0)	22 (22,7)	[a]0,001**
Toplam	93 (95,9)	4 (4,1)	97 (100)	

[a]Mc Nemar, **p<0,01. BT: bilgisayarlı tomografi

Alvarado skoru ile BT bulguları, McNemar testi kullanılarak karşılaştırıldı (Tablo 3), p<0,05 değeri istatistiksel olarak anlamlı kabul edildi.

BULGULAR

Çalışmaya 101 hasta alındı. Hastaların 60'ı (%59,4) erkek, 41'i (%40,6) kadın, yaş ortalaması 32 yıl (5-85) idi. Akut apandisit öntanısı ile ameliyat edilen ve apendektomi uygulanan hastaların dördünde histopatolojik olarak apandisit belirlenemedi. Bunlardan iki hastada epiploik apandisit, iki hastada normal apendiks vermiformis bulundu. Buna göre negatif apendektomi oranımız %3,9'dur (4/101).

Histopatoloji sonuçlarına göre 97 hastada apandisit tespit edildi. Apandisit olan 97 hastanın 75'inin (%77,3) Alvarado skoru ≥7, 22'sinin (%22,7) <7 idi. Yine bu 97 hastanın 93'ünde (%95,9) BT'de apandisit bulguları görüldü, 4 hastada (%4,1) apandisite ait bulgu görülmedi. Histopatolojik olarak apandisit tespit edilemeyen 4 hastanın üçünde Alvarado skoru ≥7, birinde <7 idi. Ama bu hastaların dördünde de BT'de apandisit bulguları vardı (Tablo 2).

Histopatolojik olarak apandisit belirlenen hastalarda, Alvarado skoru ≥7 olanlar ile BT'de apandisit bulgusu olanlar arasında istatistiksel olarak ileri derecede uyumsuzluk görüldü (p<0,01).

Çalışmamız sonuçlarına göre Alvarado skorunun akut apandisit teşhisinde pozitif prediktif değeri (PPV)=0,9615, negatif prediktif değeri (NPV)=0,043, sensitivitesi 0,7732, spesifitesi 0,25 bulundu. Tomografide apandisit görülmeyen ve patolojide apandisit tesbit edilemeyen hasta olmadığı için bu değerler tomografi için hesaplanamadı.

Histopatolojide apandisit tespit edilemeyen hastalar için, BT'de apandisit bulgusu olan grup ile Alvarado skorunun ≥7 olan grup arasında teşhis koyamama açısından anlamlı fark bulunamadı (p<0,05).

TARTIŞMA

Akut apandisit çoğunlukla muayene ve basit laboratuvar tetkikleri ile teşhis edilebilir, ama belirti ve bulguları atipik olduğunda teşhisi kesinleştirmek zor olabilir. Çalışmalarda (11, 12) negatif apendektomi oranı %16,5-22,8, perfore apendektomi oranı %15-23 olarak verilmektedir. Bu yüzden AA tanısının zamanında ve kesin konulması önemlidir. Çalışmamızda dört hastada negatif apendektomi yapıldı ve negatif apendektomi oranımız %3,9 bulundu (4/101). Bu oranın düşüklüğü, çalışmanın BT çekilmiş hastalar arasında yapılmış olmasından kaynaklanabilir ancak BT'nin apandisit teşhisindeki etkinliğinin de bir göstergesidir.

Alvarado skorlaması, hastanın AA riskini değerlendirme yöntemidir. İnan ve ark.'nın yaptığı bir çalışmada (6) Alvarado skorunun duyarlılığının %70.4, özgüllüğünün %71,4 olduğu, Jalil ve ark. (13) yaptığı bir çalışmada %66 ve %81 olduğu bulunmuştur. Çalışmamızda Alvarado skoru ≥7 olan 78 hastanın 75'inde (%96,1) patolojik olarak apandisit belirlendi. Alvarado skoru <7 olan 23 hastanın 22'sinde (%95,6) patolojik olarak apandisit belirlendi. Bu sonuçlara göre Alvarado skorunun ≥7 olmasının AA teşhisi için oldukça etkili bir yöntem olduğu, ancak skorun <7 olmasının apandisiti ekarte etmek için güvenilir bir yöntem olmadığı görüldü.

Klinik ve laboratuvar sonuçlarına göre yapılan Alvarado skorlamasına rağmen negatif apendektomi ve perfore apandisit vakaları görülmektedir. Sadece Alvarado skorunu kullanarak yapılmış bir çalışmada (14) negatif apendektomi oranı %15,6, perfore apendektomi oranı %7,8 bulunmuştur. Özellikle bayanlarda, çocuklarda ve yaşlılarda atipik klinik bulguların daha sık görülmesi, AA'in doğru teşhisini zorlaştırmaktadır. Bu durumlarda görüntüleme yöntemlerine daha fazla ihtiyaç duyulmaktadır (11). US ve BT, özellikle bayanlarda negatif apendektomi oranlarını düşürmüştür (15). Yaygınlık, hızlı çekim imkânı, teşhisteki doğruluk oranı arttıkça BT, akut apandisit teşhisinde daha sık kullanılır olmuştur.

Akut apandisit teşhisinde US'nin bazı avantajları vardır. Hızlı yapılır, ucuzdur, yaygındır, radyasyon riski yoktur. Ama başarısı yapan hekimin tecrübesine bağlıdır. Bir meta analizde US'nin apandisit teşhisinde duyarlılığının %86, özgüllüğünün %81 olduğu bulunmuş (16), literatürde daha farklı sonuçlar da bildirilmiştir. Akut apandisit teşhisinde US'nin yalancı negatiflik oranı bir çalışmada (6) %14,7 olarak bulunmasından dolayı tek başına teşhis yöntemi olarak kullanılmaması gerektiği belirtilmiştir.

Bilgisayarlı tomografi, apandisit teşhisinde diğer görüntüleme yöntemlerinden daha üstündür. Özellikle akut apandisiti ekarte etmekte daha başarılı bulunmuştur (17). Bilgisayarlı tomografinin kullanıma girmesinden sonra negatif apendektomi oranları düşmüştür (16, 18). BT'nin duyarlılığı bir çalışmada (19) %86, özgüllüğü %66 olarak bulunmuştur. Alvarado skoru 7'nin üzerinde olan hastalar için BT'nin sensitivitesi ve spesifitesi %90,4 ve %95'tir (3). Bir meta-analizde (8) sadece klinik değerlendirme ile negatif apendektomi oranı %16,7 iken, BT çekilen hastalarda bu oran %8,7'e gerilemiştir.

Bizim çalışmamızda 97 hastada (%95,9) BT'de apandisit bulguları görüldü, bu hastalardan 93'ünde (%95,8) patolojik olarak apandisit belirlendi, 4'ünde (%4,1) patolojik olarak apandisit tespit edilemedi. Bu hastalardan ikisi, apendikse yakın epiploik apandisit iltihabı olduklarından BT'de akut apandisit görünümü ile karışmıştır. Diğer iki hasta ise BT'de apandisit bulguları olmayan ama histopatolojik olarak akut apandisit olduğu belirlenmiş hastalardır.

Bilgisayarlı tomografide apandisit bulgusu görülmeyen diğer 4 hastanın hepsinde de patolojik olarak apandisit tespit edildi. Bu sonuçlara göre BT, apandisit teşhisi için etkili bir yöntemdir. Ancak klinik olarak apandisit olduğundan şüphelenilen ama BT'de apandisit bulgusu görülemeyen hastalarda dikkatli olunmalıdır.

Çalışmamızda Alvarado skoruna göre AA olarak kabul edeceğimiz hasta sayısı 78'dir (%77,2) . Eğer sadece Alvarado skoruna göre teşhis konulsaydı, skoru 1-4 olan 3 hastada AA'i teşhis edemeyecek, skoru 4-6 olan 20 hastada görüntüleme yöntemleri ile ileri tetkik yapmak veya hastaları gözlememiz gerekecekti. Ama BT'ye göre AA teşhis edilen hasta sayısı 97'dir (%95,9). Ayrıca BT çekimi sonrası herhangi başka bir tetkike gerek olmadan teşhis konuldu ve hastalar ameliyat edildi. Buna göre AA'in teşhisinde Alvarado skoru ile BT'yi kıyas ettiğimizde BT'nin anlamlı üstünlüğünü görüyoruz.

Akut apandisit teşhisinde yanılma yönünden bakarsak Alvarado skoru 1-4 arasında olan üç hastada histopatolojik olarak AA tespit edildi. Ama BT'de sadece dört (%4,1) hastada apandisit bulguları görülmedi. Bu sonuca göre AA olmayan hastaları ayırdetmede her iki yöntemin başarısızlığı birbirine yakın bulundu.

Bilindiği gibi klinik değerlendirme ve laboratuvar ölçümlerine dayanan Alvarado skoru ile BT birbirinin alternatifi değildir. Zaten hemen tüm hastalarda Alvarado skoruna temel teşkil eden değerlere bakılmaktadır. Ama artık BT kolay ulaşılabilir bir görüntüleme yöntemi olduğundan, çekim süresi kısaldığından, maliyeti makul değerlere düştüğünden ve AA tanısında doğruluk değerleri oldukça yüksek olduğundan gittikçe daha çok tercih edilen bir inceleme yöntemi olmaktadır.

Çalışmamız, "apandisit tanısı ile ameliyat edilmiş hastalarla" sınırlı olduğundan, "apandisit şüphesi olan tüm hastaları" çalışmaya dahil etmedik. Bu yüzden çalışmamızın bazı kısıtlılıkları vardır. Akut apandisit düşünülerek BT çekilen hastaların, BT çekilmeden apandisit tanısı ile ameliyat edilen hastaların, apandisit şüphesi ile takip edilen ama ameliyat edilmeyen hastaların verileri çalışmaya dahil edilemedi. Akut apandisit şüphesi ile tetkik edilen tüm hastaların Alvarado skorunun hesaplanıp BT sonuçları ile karşılaştırılması, sonuçları değiştirebilir; bu iki yöntemin apandisit tanısındaki gücünü belirlemek için daha sağlıklı sonuçlar verebilir.

SONUÇ

Bu çalışmanın sonuçlarına göre BT, akut apandisit tanısında Alvarado skorlamasından daha etkindir. Dolayısıyla klasik klinik değerlendirme ve laboratuvar verilerine ek olarak, apandisitten şüphelenilen olgularda BT çekilmesi akut apandisit tanısının daha doğru ve hızlı konulmasını sağlayarak negatif laparotomi veya laparoskopi oranlarını azaltabilir.

Etik Komite Onayı: Bu çalışma için etik komite onayı Fatih Üniversitesi Tıp Fakültesi'nden alınmıştır.

Hasta Onamı: Bu çalışma için hastaların rutin tanı ve tedavi süreçlerinin dışına çıkılmamış, hastalara fazladan bir tetkik ve işlem yapılmamış olduğundan hasta onamına gerek duyulmamıştır.

Hakem Değerlendirmesi: Dış bağımsız.

Yazar Katkıları: Fikir - A.Ö., Z.Y.; Tasarım - A.Ö.; Denetleme - Ö.F.A., A.Ö.; Kaynaklar - A.Ö., Z.Y.; Malzemeler - A.Ö., T.A.; Veri toplanması ve/veya işlemesi - Z.Y., T.A.; Analiz ve/veya yorum - A.Ö., Ö.F.A.; Literatür taraması - T.A.; Yazıyı yazan - A.Ö., Z.Y.; Eleştirel İnceleme - Ö.F.A., A.Ö.

Teşekkür: Çalışmamızın istatistiklerini yaparken yardımcı olan Dr. Fatma Fidan'a ve Doç. Dr. Levent Sarı'ya teşekkür ederiz.

Çıkar Çatışması: Yazarlar çıkar çatışması bildirmemişlerdir.

Finansal Destek: Yazarlar bu çalışma için finansal destek almadıklarını beyan etmişlerdir.

Ethics Committee Approval: Ethics committee approval was received for this study from the ethics committee of Fatih University School of Medicine.

Informed Consent: Additional informed consent was not taken because the diagnosis process and the intervention were routine for appendicitis.

Peer-review: Externally peer-reviewed.

Author Contributions: Concept - A.Ö., Z.Y.; Design - A.Ö.; Supervision - Ö.F.A., A.Ö.; Funding - A.Ö., Z.Y.; Materials - A.Ö., T.A.; Data Collection and/or Processing - Z.Y., T.A.; Analysis and/or Interpretation - A.Ö., Ö.F.A.; Literature Review - T.A.; Writer - A.Ö., Z.Y.; Critical Review - Ö.F.A., A.Ö.

Acknowledgements: We would like to thank Dr. Fatma Fidan and Doç. Dr. Levent Sarı for his help with the statistical analyses of our data.

Conflict of Interest: No conflict of interest was declared by the authors.

Financial Disclosure: The authors declared that this study has received no financial support.

KAYNAKLAR

1. Alvarado A. A practical score for the early diagnosis of acute appendicitis. Ann Emerg Med 1986; 15: 557-564. [CrossRef]
2. Pouget-Baudry Y, Mucci S, Eyssartier E, Guesdon-Portes A, Lada P, Casa C, et al. The use of the Alvarado score in the management of right lower quadrant abdominal pain in the adult. J Visc Surg 2010; 147: e40-44. [CrossRef]
3. McKay R, Shepherd J. The use of the clinical scoring system by Alvarado in the decision to perform computed tomography for acute appendicitis in the ED. Am J Emerg Med 2007; 25: 489-493. [CrossRef]
4. Sun JS, Noh HW, Min YG, Lee JH, Kim JK, Park KJ, et al. Receiver operating characteristic analysis of the diagnostic performance of a computed tomographic examination and the Alvarado score for diagnosing acute appendicitis: emphasis on age and sex of the patients. J Comput Assist Tomogr 2008; 32: 386-391. [CrossRef]
5. Cağlayan K, Günerhan Y, Koç A, Uzun MA, Altınlı E, Köksal N. The role of computerized tomography in the diagnosis of acute appendicitis in patients with negative ultrasonography findings and a low Alvarado score. Ulus Travma Acil Cerrahi Derg 2010; 16: 445-448.
6. İnan M, Tulay SH, Besim H, Karakaya J. The value of ultrasonography and its comparison with Alvarado scoring system in acute appendicitis. Ulus Cerrahi Derg 2011; 27: 149-153. [CrossRef]
7. Leite PN, Pereira JM, Cunha R, Pinto P, Sirlin C. Computed tomography evaluation of appendicitis and its complications: Imaging techniques and key diagnostic findings. Am J Roentgenol 2005; 185: 406-417. [CrossRef]
8. Ohle R, O'Reilly F, O'Brien KK, Fahey T, Dimitrov BD. The Alvarado score for predicting acute appendicitis: A systematic review. BMC Med 2011; 9: 139. [CrossRef]
9. Shrivastava UK, Gupta A, Sharma D. Evaluation of the Alvarado score in the diagnosis of acute appendicitis. Trop Gastroenterol 2004; 25: 184-186.
10. Menteş O, Eryılmaz M, Harlak A, Oztürk E, Tufan T. The value of serum fibrinogen level in the diagnosis of acute appendicitis. Ulus Travma Acil Cerrahi Derg 2012; 18: 384-388. [CrossRef]
11. Scammell S, Lansdale N, Sprigg A, Campbell D, Marven S. Ultrasonography aids decision-making in children with abdominal pain. Ann R Coll Surg Engl 2011; 93: 405-409. [CrossRef]
12. Yilmaz M, Akbulut S, Kutluturk K, Sahin N, Arabaci E, Ara C, et al. Unusual histopathological findings in appendectomy specimens from patients with suspected acute appendicitis. World J Gastroenterol 2013; 19: 4015-4022. [CrossRef]
13. Jalil A, Shah SA, Saaiq M, Zubair M, Riaz U, Habib Y. Alvarado scoring system in prediction of acute appendicitis. J Coll Physicians Surg Pak 2011; 21: 753-755.
14. Khan I, ur Rehman A. Application of Alvarado scoring system in diagnosis of acute appendicitis. J Ayub Med Coll Abbottabad 2005; 17: 41-44.
15. Bendeck SE, Nino-Murcia M, Berry GJ, Jeffrey RB Jr. Imaging for suspected appendicitis: negative appendectomy and perforation rates. Radiology 2002; 225: 131-136. [CrossRef]
16. Terasawa T, Blackmore CC, Bent S, Kohlwes RJ. Systematic review: computed tomography and ultrasonography to detect acute appendicitis in adults and adolescents. Ann Intern Med 2004; 141: 537-546. [CrossRef]
17. Johansson EP, Rydh A, Riklund KA. Ultrasound, computed tomography, and laboratory findings in the diagnosis of appendicitis. Acta Radiol 2007; 48: 267-273. [CrossRef]
18. Krajewski S, Brown J, Phang PT, Raval M, Brown CJ. Impact of computed tomography of the abdomen on clinical outcomes in patients with acute right lower quadrant pain: a meta-analysis. Can J Surg 2011; 54: 43-53. [CrossRef]
19. Yildirim E, Karagülle E, Kirbaş I, Türk E, Hasdoğan B, Tekşam M, et al. Alvarado scores and pain onset in relation to multislice CT findings in acute appendicitis. Diagn Interv Radiol 2008; 14: 14-18.

Original Investigation / *Özgün Araştırma*

Ulus Cerrahi Derg 2016; 32: 115-121

DOI: 10.5152/UCD.2015.3103

The predictive value of Alvarado score, inflammatory parameters and ultrasound imaging in the diagnosis of acute appendicitis

Akut apandisit tanısında Alvarado skoru, inflamatuvar parametreler ve ultrasonun prediktif değeri

Ceren Şen Tanrıkulu[1], Mehmet Akif Karamercan[2], Yusuf Tanrıkulu[3], Miraç Öztürk[4], Yücel Yüzbaşıoğlu[4], Figen Coşkun[4]

ABSTRACT

Objective: Acute appendicitis (AA) is one of the most common surgical emergencies. Despite extraordinary advances in modern investigations, the accurate diagnosis of AA remains an enigmatic challenge. The aim of this study was to compare and evaluate the diagnostic accuracy of inflammatory parameters [C-reactive protein (CRP), procalcitonin (PCT), erythrocyte sedimentation rate (ESR)], ultrasound (US) and Alvarado score (AS) in reducing the rate of negative appendectomies.

Material and Methods: Two hundred seventy-eight patients were included in this study. Patients were separated into two main groups as the surgery group (n=184) and non-operative group (n=94). Complete blood count, ESR and PCT levels were assessed, abdominal US was performed and AS was calculated for all patients.

Results: In the surgery group, clinical predictive factors for histopathologic results such as AS ≥7, AA signs on US, neutrophilia and leukocytosis were significant. Neutrophilia and leukocytosis had the highest accuracy rate among these factors. Inflammatory parameters were not predictive for histopathologic results, although higher CRP and PCT levels were significant in perforated and necrotizing appendicitis. Multifactorial regression analyses showed that AS was not of significant predictive value in the non-operative group.

Conclusion: There was no superiority of AS and/or US in the diagnosis of AA. Recent findings have shown the most reliable parameters in the diagnosis of AA to be primarily 'neutrophilia' and secondarily 'leukocytosis'. Other results of this study indicated that inflammatory parameters (CRP, PCT, ESR) were not superior to other parameters but CRP and PCT levels were significantly high in complicated cases.

Keywords: Alvarado score, acute appendicitis, C-reactive protein, ultrasound

ÖZ

Amaç: Akut apandisit en yaygın cerrahi acillerden birisidir. Modern araştırmalara rağmen akut apandisitin doğru tanısı gizemli bir sorun olmaya devam etmektedir. Bu çalışmanın amacı negatif apendektomi oranlarını azaltmada inflamatuvar belirteçler (C-reaktif protein, prokalsitonin, eritrosit sedimantasyon oranı), ultrasonografi ve Alvarado skorunun tanısal doğruluğunu değerlendirmek ve karşılaştırmaktır.

Gereç ve Yöntemler: Çalışmaya 278 hasta dâhil edildi. Hastalar ameliyat grubu (n=184) ve ameliyat edilmeyen grup (n=94) olarak 2 gruba ayrıldı. Tüm hastalara abdominal ultrasonografi çekildi ve tam kan sayımı, eritrosit sedimantasyon oranı, C-reaktif protein ve prokalsitonin ölçümü yapıldı. Hepsinin Alvarado skorları hesaplandı.

Bulgular: Ameliyat grubunda histopatolojiye göre klinik prediktif faktörlerden Alvarado skorunun ≥7 olması, ultrasonografide akut apandisit varlığı, nötrofili hâkimiyeti ve lökositoz anlamlıydı. Bu parametreler arasında doğruluk oranı en yüksek olanlar nötrofili hâkimiyeti ve lökositozdu. Yüksek C-reaktif protein ve prokalsitonin seviyeleri komplike apandisitlerde anlamlı olmasına rağmen inflamatuvar parametreler histopatolojik sonuçlara göre anlamlı değildi. Multifaktöriyel regresyon analizi, ameliyat edilmeyen grupta Alvarado skorunun anlamlı olmadığını göstermekteydi.

Sonuç: Akut apandisit tanısında Alvarado skoru ve/veya ultrasonografinin hiçbir üstünlüğü gözlenmemiştir. Bulgular akut apandisit tanısında en güvenilir parametrelerin öncelikle "nötrofili hâkimiyeti" ve daha sonra "lökositoz" olduğunu göstermektedir. Çalışmanın diğer sonuçları ise inflamatuvar belirteçlerin diğer parametrelere üstünlüğünün olmadığını, fakat C-reaktif protein ve prokalsitonin seviyelerinin komplike vakalarda belirgin olarak yüksek olduğunu ortaya koymuştur.

Anahtar kelimeler: Alvarado skoru, akut apandisit, C-reaktif protein, ultrasonografi

[1]Department of Emergency Medicine, Bülent Ecevit University School of Medicine, Zonguldak, Turkey

[2]Department of Emergency Medicine, Gazi University School of Medicine, Ankara, Turkey

[3]Clinic of General Surgery, Zonguldak Atatürk State Hospital, Zonguldak, Turkey

[4]Clinic of Emergency Medicine, Ankara Training and Research Hospital, Ankara, Turkey

Address for Correspondence
Yazışma Adresi

Yusuf Tanrıkulu
e-mail: drtanrikulu@hotmail.com

Received / *Geliş Tarihi*: 13.02.2015
Accepted / *Kabul Tarihi*: 24.03.2015

INTRODUCTION

Abdominal pain is one of the main causes of emergency department admissions and acute appendicitis (AA) is one of the most frequent surgical emergencies. The mortality and morbidity rates increase when the surgical intervention is delayed in AA (1, 2). Although the diagnosis of AA is based on history, clinical course, and laboratory tests, the accurate diagnosis of AA remains challenging. A clinical decision to operate leads to the removal of a normal appendix in 15–30% of cases (3). It has been claimed that diagnostic aids can dramatically reduce the number of appendectomies in patients without appendicitis, the number of perforations and the time spent in the hospital (2). The main aids in this regard include inflammatory parameters, laparoscopy, diagnostic scoring systems and ultrasound (US); each with differences in availability, settings, advantages and disadvantages (4).

As an imaging technique, ultrasound is considered to be substantially useful (5). The most commonly used tests are white blood cell count and serum C-reactive protein (CRP) levels. Erythrocyte sedimenta-

tion rate (ESR) serves as an indicator of inflammation and procalcitonin (PCT) levels have also been used recently (6-8).

The gold standard in the diagnosis of AA is histopathologic evaluation of the specimen after surgery. However, a scoring system that is cost effective, repeatable, and can be applied quickly in the preoperative period is quite important in the AA diagnosis algorithm especially for young residents and emergency physicians working in rural areas (9, 10).

This study was designed to investigate the sensitivity, specificity, positive and negative predictive values of the Alvarado score (AS), which can be used repetitively and rapidly for AA diagnosis along with US, which is cost-effective and highly reliable, and laboratory parameters.

MATERIAL AND METHODS

Study Groups and Design

This prospective study was conducted as an annual cross-sectional study at an urban, tertiary care emergency department (ED) with an annual census of 220,000. All adults examined in the emergency department and suspected of having AA were assessed for possible inclusion in the study. Patients were excluded if one of the following criteria were present; age less than 15 years (no upper age limit), analgesic treatment within 24 hours, past history of abdominal surgery or inflammatory bowel disease or chronic systemic disease, hemodynamic instability, inability to understand the information about the protocol and/or refusal to consent. In addition to these criteria, patients who refused the operation or medical treatment and whose diagnosis has been confirmed not to be AA were excluded from the study.

Standardized data collection forms were used throughout the study and were filled-in by emergency medicine residents (EMRs) based on hospital files. Data collection forms included demographic information, symptoms and signs of the patients, and laboratory test results. All the physicians participating in the treatment of the patients were blinded to the study. Blood samples were obtained from all patients included in the study for complete blood count (CBC) including white blood cell (WBC) count, CRP, ESR and PCT levels and abdominal ultrasound was carried out by senior radiologists. The primary physician of the patient ordered all laboratory tests and radiological examinations. The calculated Alvarado Score (Table 1) was not included in the data collection forms, but all of the elements of the Alvarado score were included (11). The ultimate diagnosis of patients treated by surgical methods was based on histologic examination of the excised appendix. The histologic criterion for AA was inflammatory reaction with polymorphonuclear leukocytes in the mucosa layer of the appendix and edema (12). The appendix was accepted as perforated if the surgeon's operative report has stated so. Patients with no pathologic evidence of appendix inflammation were accepted as having undergone negative appendectomies. In addition, a patient was defined as having a normal appendix when s/he was discharged from the ED without surgery and seen in a non-operative consultation 7 days later. These patients were followed-up by telephone interviews four weeks after the index visit to confirm that appendicitis was ruled out.

Table 1. Alvarado score

Symptom	Score
Migration of pain to right lower quadrant	1
Nausea, vomiting	1
Anorexia	1
Sign	
Tenderness in right iliac fossa	2
Rebound tenderness	1
Elevated temperature (≥37.3ºC)	1
Laboratory test	
Leukocytosis	2
Differential leukocyte count (neutrophils ≥75%)	1
Total	10

The patients included in the study were divided into two groups; one being patients treated with surgical appendectomy and the other being those who were followed-up in the emergency observation unit and discharged without operation. In both groups, the patients were subdivided as those with an Alvarado score ≤6 and those with ≥7, while the surgery group patients were further subdivided into those with a normal appendix and those with definite appendicitis. Comparisons were made in terms of Alvarado score, ultrasound results, WBC count, neutrophil dominance, CRP, PCT, ESR levels; and the sensitivity, specificity, positive predictive value, negative predictive value and diagnostic accuracy in the groups.

Statistical Analysis

Statistical analyses were performed with Statistical Package for the Social Sciences software version 11.5 (SPSS Inc; Chicago, IL, USA). The diagnostic accuracy for each group was compared using the Pearson chi-square test or Fisher's exact chi-square test. A value of $p<0.05$ was considered statistically significant.

RESULTS

During the study period, 303 consecutive patients with right lower quadrant pain met the inclusion criteria. Eight patients were excluded due to a definitive diagnosis other than AA in the initial evaluation, four were excluded due to refusal of medical or surgical treatment that was offered by the primary physician. Thirteen non-operative patients who did not comply with our outpatient clinic protocol and/or could not be followed-up were excluded. Of the remaining 278 patients, 184 (66.2%) patients underwent surgery while 94 (33.8%) were followed-up without surgery. Within the 278 patients included for evaluation, 121 (43.6%) were male and 157 (56.4%) were female, with a mean age of 32.2±11.8 years (range 15-82 yrs). The baseline characteristics are summarized in Table 2. Pain was associated with nausea and vomiting (N/V) in 133 patients (47.8%), which was the most common presenting symptom and rebound tenderness was detected in 183 patients (66.8%), which was the most common sign. The duration of illness in the study population ranged from 1 to 7 days with a mean of 2 days. Among the surgery patients, 2 were pregnant, 2 had plastron appendicitis and 1 patient had Amyand's Hernia (AA in an incarcerated inguinal hernia).

Table 2. Baseline characteristics of the study population

Variable	Total (n=278)
Age (year)	32.2±11.8 (15-82)
Male	31.3±10.9
Female	32.9±12.32
Onset of symptoms (day)	2 (1-7)
Pain migration to the right lower quadrant	75 (27.0%)
Anorexia	123 (44.2%)
Nausea, vomiting	133 (47.8%)
Rebound tenderness	183 (65.8%)
Elevated temperature (≥37.3°C)	22 (7.9%)
Leukocytosis	180 (64.7%)
Differential leukocyte count (neutrophils ≥75%)	182 (65.4%)

Table 3. Distribution of Alvarado scores and US findings in the surgery and non-operative groups

	Surgery group n=184 (66.2%)	Non-operative group n=94 (33.8%)
Alvarado Score		
Score ≤6	103 (55.9)	80 (85.2%)
Score ≥7	81 (44.1%)	14 (14.8%)
US diagnosis		
Acute appendicitis (+)	98 (53.2%)	12 (12.8%)
Acute appendicitis (-)	86 (46.8%)	82 (87.2%)
US findings		
Normal appendix	62 (33.6%)	63 (67.0%)
Acute appendicitis	98 (53.2%)	12 (12.8%)
Pericecal free fluid	19 (10.3%)	9 (9.6%)
Mesenteric thickening	5 (2.7%)	2 (2.1%)
Mesenteric lymphadenopathy	0	8 (8.5%)

US: ultrasound

Table 4. Histopathologic diagnosis of the surgery group

Histopathologic diagnosis	n=184
Normal appendix	15 (8.2%)
Acute appendicitis (luminal, mucosal, submucosal inflammation)	123 (66.8%)
Acute suppurative appendicitis	30 (16.3%)
Acute necrotizing appendicitis	11 (6.0%)
Perforated appendicitis	5 (2.7%)

The Alvarado scores (AS) for surgery and non-operative groups are summarized in Table 3. The surgery and non-operative groups were sub-divided as AS ≤6 and ≥7, and it was determined that a score of ≥7 was significantly associated with the diagnosis of AA (p<0.001).

The abdominal US findings of the surgery and non-operative groups are summarized in Table 3. Ultrasonographic signs of AA were evident in 98 patients (53.2%) in the surgery group, and in 14 patients (13%) in the non-operative group. The most common ultrasonographic finding other than AA was presence of pericecal free fluid.

Results of the Surgery Group

The histopathology reports of the excised appendix in the surgery group are summarized in Table 4. Of the 184 patients in the surgery group, 123 had histologically proven non-perforated (simple) appendicitis, 30 had suppurative appendicitis, 11 had necrotizing and 5 had perforated appendicitis, and 15 had a normal appendix.

The clinical factors that may be useful in the diagnosis of AA are summarized in Table 5. According to these, AS ≥7, the presence of ultrasonographic signs of AA, leukocytosis and neutrophil dominance were significant in the diagnosis of AA (AS≥7 and US signs p<0.05, leukocytosis and neutrophil dominance p<0.001).

According to histopathology reports, rebound tenderness and leukocytosis were the most sensitive clinical parameters in the surgery group whereas the least sensitive factors were fever and ESR. The most specific clinical parameters were determined as PCT elevation and AS. The highest accuracy rates were calculated for neutrophil dominance and leukocytosis.

The diagnostic performances of the clinical factors and AS, which were statistically significant in estimating the diagnosis of AA according to histopathology reports, are summarized in Table 6. The addition of ultrasonographic signs of AA to AS did not cause a significant change in the p value, whereas including leukocytosis and neutrophil dominance caused a significant change in the p value (p<0.001).

The results of multivariate logistic regression analysis performed in order to define the effect of clinical factors in estimating histopathology reports in the surgery group are shown in Table 7. The best combination in the estimation of histopathology reports in the surgery group was determined to be leukocytosis and neutrophil dominance, and the most decisive variable was neutrophil dominance followed by leukocytosis. In the multivariate logistic regression analysis it was also seen that AS did not have decisive properties in the estimation of histopathologic results.

CRP, PCT and ESR values of the surgery group according to histopathology reports are shown in Tables 8 and 9. According to these results, CRP, PCT and ESR elevations did not have a diagnostic value in estimating AA or a normal appendix. However, CRP and PCT elevation were found to have a significant impact on the diagnosis of perforated and necrotizing appendicitis (p<0.05) while ESR elevation did not reveal a similar result (p=0.110).

Results of the Non-operative Group

The diagnoses in the non-operative group are summarized in Table 10. Thirteen patients in the non-operative group who did not comply with our outpatient clinic protocol and/or could not be followed-up were excluded. Forty-five patients in the

Table 5. Comparison of clinical factor single variable effects in predicting acute appendicitis in surgery group and non-operative group

	Alvarado Score		US		Leukocytosis		DLC (neutrophils ≥75%)	
	SG	NOG	SG	NOG	SG	NOG	SG	NOG
Sensitivity	47%	50%	56%	75%	78%	75%	80%	75%
Specificity	93%	86%	80%	88%	86%	56%	80%	50%
Positive predictive value	99%	13%	97%	21%	98%	7%	98%	7%
Negative predictive value	14 %	97%	14%	99%	26%	98%	27%	98%
Diagnostic accuracy	51%	97%	58%	87%	79%	56%	80%	51%
p	0.002	0.118	0.007	0.01	<0.001	0.329	<0.001	0.617

US: ultrasound; DLC: differential leukocyte count; SG: surgery group; NOG: non-operative group

Table 6. Diagnostic performances of clinical factors together with Alvarado score in the surgery group and non-operative group

	Alvarado score+ US		Alvarado score+ Leukocytosis		Alvarado score+DLC (neutrophils ≥75%)	
	SG	NOG	SG	NOG	SG	NOG
Sensitivity	100%	25%	100%	0%	100%	0%
Specificity	0%	99%	0.0%	100%	0.0%	100%
Positive predictive value	91%	50%	91.8%	-	91.8%	-
Negative predictive value	-	97%	-	96%	-	96%
Diagnostic accuracy	91%	96%	91.8%	96%	91.8%	96%
p	0.013*	0.066*	0.181*	0.208*	0.196*	0.185*
	0.011†	0.010†	<0.001‡	0.539§	<0.001§	0.724‡

DLC: differential leukocyte count; *: P value of Alvarado Score, †: P value of US, ‡: P value of Leukocytosis, §: P value of DLC

Table 7. Multivariate logistic regression models for the prediction of acute appendicitis based on pathologic reports in the surgery group

	Odds ratio	95% confidence interval	p
Model 1			
US	2.855	0.674-12.091	0.154
Leukocytosis	4.554	0.929-22.323	0.062
Neutrophils ≥75%	6.190	0.938-40.845	0.058
Alvarado Score	2.080	0.178-24.362	0.560
Model 2			
US	2.830	0.677-11.831	0.154
Leukocytosis	5.362	1.169-24.582	0.031
Neutrophils ≥75%	7.790	1.346-45.087	0.022
Model 3			
Leukocytosis	5.323	1.204-23.531	0.027
Neutrophils ≥75%	10.194	1.869-55.605	0.007

US: ultrasound

Table 8. CRP, PCT and ESR measurements of the surgery group according to histopathologic reports

	Normal appendix	Acute appendicitis	p
CRP level	0.6 (0.13-12.0)	1.5 (0.4-25.0)	0.337
PCT level	0.12 (0.10-0.43)	0.10 (0.10-21.19)	0.663
ESR level	15.0 (2.0-76.0)	9.0 (0.10-111.0)	0.120

CRP: C-reactive protein; PCT: procalcitonin; ESR: erythrocyte sedimentation rate

non-operative group (47.9%) resolved spontaneously and did not relapse during the non-operative treatment period. The most common causes of abdominal pain in the non-operative group were found to be related to genitourinary system pathologies (33 patients, 35.1%). Only four (3.7%) non-operative group patients underwent surgery with a diagnosis of AA during the non-operative period.

In the non-operative group, the presence of ultrasonographic signs of AA was found to be statistically significant on univariate analysis of clinical factors in predicting appendectomy (Table 5). When the diagnostic performances of clinical factors were examined along with AS in estimating appendectomy, only the addition of ultrasonographic signs of AA to AS was found to be statistically significant (Table 6). In the multivariate logistic regression analysis of clinical factors in estimating histopathology reports, the presence of ultrasonographic signs of AA was determined as the best clinical parameter in estimating whether appendectomy was necessary or not in the non-operative group (Table 11).

Table 9. The distribution of elevated CRP, procalcitonin and ESR levels according to histopathologic diagnosis of surgery group

	Normal appendix n=15	Uncomplicated appendicitis n=153	Complicated appendicitis (Perforated+ Necrotizing) n=16	p
Elevated CRP	46.7% (n=7)*	56.9% (n=87)†	87.5% (n=14)*,†	0.037
Elevated Procalcitonin	0% (n=0)*	7.2% (n=11)†	43.8% (n=7)*,†	<0.001
Elevated ESR	33.3% (n=5)	24.8% (n=38)	50.0% (n=8)	0.110

*: The difference between the normal appendix group and complicated appendicitis group was statistically significant (p<0.05), †: The difference between uncomplicated appendicitis group and complicated appendicitis group was statistically significant (p<0.05). CRP: C-reactive protein; ESR: erythrocyte sedimentation rate

Table 10. Final diagnosis in the non-operative group

Non-operative group	n=94
Gynecologic	18 (19.1%)
Urologic	15 (16.0%)
Gastrointestinal	7 (7.4%)
Musculo-skeletal	5 (5.3%)
Miscellaneous	45 (47.9%)
Acute Appendicitis (Surgery)	4 (4.3%)

Table 11. Multivariate logistic regression models for the prediction of whether to perform appendectomy or not in the non-operative group

	Odds ratio	95% confidence interval	p
Model 1			
US	33.195	2.162-509.571	0.012
Leukocytosis	1.337	0.052-34.675	0.861
Neutrophils ≥75%	1.005	0.036-27.804	0.998
Alvarado score	10.229	0.503-207.864	0.130
Model 2			
US	33.199	2.165-509.152	0.012
Leukocytosis	1.340	0.085-21.222	0.835
Alvarado score	10.241	0.559-187.709	0.117
Model 3			
US	34.547	2.302-518.372	0.010
Alvarado score	11.761	0.847-163.319	0.066
Model 4			
US	21.545	2.056-225.786	0.010

US: ultrasound

DISCUSSION

There are several laboratory and radiologic tests for the diagnosis of AA, and both their number and quality are expected to increase with achievements in technology. However, an exact preoperative diagnosis of AA is still challenging and delay in surgery continues to be the main cause of morbidity and mortality. Varying rates of negative appendectomy have been reported in the literature as 15-25%, increasing up to 50% in children and women of reproductive age (13, 14).

Clinical history and physical examination are the cornerstones of the diagnosis of AA. Although the most consistent symptoms reported in patients with AA is right lower quadrant pain together with N/V, only 50% of patients have this typical presentation. Other clinical symptoms and signs differ according to the position of the appendix and none of them are specific to AA (15). In the current study, the most common symptoms were anorexia and N/V, and the most common sign was rebound tenderness. Contrary to the literature, pyrexia was seen in only 8% of the current study population. Fever is a later onset symptom of AA and the patients' body temperatures were measured on admission, which may explain this low rate.

There are many scoring systems used in the diagnosis of AA based on signs and symptoms. A large number of scoring systems have been proposed among which the AS is the most well-known with the best performance in validation studies (9, 16). In the current study, the mean AS of all cases was 6 and the AS of the surgery group was significantly higher than that of the non-operative group.

Ultrasound has been used in the diagnosis of AA since 1980. Wide variations in the sensitivity, specificity, positive and negative predictive values of US in the diagnosis of AA have been reported in the literature, ranging between 55-96%, 72-98%, 81-96% and 28-88%, respectively (17, 18). The sensitivity, specificity, positive and negative predictive values of US in the current study were determined as 56.2%, 80%, 96.6% and 14%, respectively, which are compatible with previous studies except for the negative predictive value, which is far below than usually described in the literature. This could be due to the dichotomization of the ultrasound report in cases that were conclusive and not indicative of the diagnosis of AA, thus hampering the decision of the radiologist in more complex cases. This low negative predictive value requires caution in ruling out the diagnosis of AA.

In a study investigating the reliability of US and AS in the diagnosis of AA by Ozkan et al. (16), AS and US were reported to have a diagnostic accuracy of 57.7% and 65.7%, respectively. In the current study, diagnostic accuracy of AS and US were calculated as 51.1% and 58.8% in the surgery group, and 84.0% and 87.2% in the non-operative group, respectively. In both groups, when these two tests were combined the diagnostic accuracy increased to 91.8% in the surgery group and 95.7% in the non-operative group.

Initial demargination of peripheral WBCs caused by catecholamine and cytokine release accounts for leukocytosis in most patients with AA. Although leukocytosis is not diagnostic for any particular illness, its presence is a common finding in appendicitis. Leukocytosis with neutrophil dominance has been found to be highly predictive of perforated appendicitis in many studies (19). The sensitivity and specificity values of neutrophil dominance found in the current study are compatible with the literature. A substantial number of scoring sys-

tems quote WBC count as an inflammatory parameter for the evaluation of AA (20). In the current study, AS was evaluated together with leukocytosis and neutrophil dominance in the diagnosis of AA. In the multivariate logistic regression analysis, it was determined that the AS has no decisive role in the prediction of histopathologic results. The PPV and accuracy rate of AS+leukocytosis, and AS+neutrophil dominance was found to be 91.8%. Moreover, the addition of both leukocytosis and neutrophil dominance to AS was found to cause a statistically significant change in the p value of AS. However, leukocytosis and neutrophil dominance are the most decisive variables and leukocytosis+neutrophil dominance was found to be the best combination to predict the histopathologic results in the surgery group. Therefore, patients suspected to have AA, with AS ≥7 and leukocytosis+neutrophil dominance should definitely be re-evaluated, and the threshold for laparotomy must be lowered.

There have been conflicting results from various reports that investigated the value of CRP in improving the diagnostic accuracy of AA (21). Preoperative elevated CRP levels have been reported to aid the diagnosis of AA. The overall sensitivity of CRP in the literature ranges from 40–99% with a specificity of 27–90%. Based on the available literature and the results of this current study, CRP is a test with moderate diagnostic accuracy that is slightly inferior to the total leukocyte count. Preoperatively elevated CRP levels can aid the diagnosis of AA.

The diagnostic value of PCT in AA in adolescents or adults has rarely been studied (6). Over the course of an inflammatory process, bacterial invasion of the appendix wall is followed by release of bacterial endotoxins (22). As the bacterial endotoxins are one of the most potent factors known to stimulate an increase in PCT concentration, PCT levels are expected to rise in AA. However, the fact that half of the cases with AA in the current study had a PCT level of <0.5 ng/mL may be in line with current theories. It is suggested that appendicitis either has a viral origin or that risk factors such as low-fiber diet cause stool retention in the appendix by slowing intestinal transit time, thus, not leading to an increase in PCT levels (22). On the other hand, in the surgery group, the PCT levels were significantly high in cases of perforated and necrotizing AA (7 of 16 cases). These levels were seen to be not only higher than histologically normal appendix cases but also higher than non-complicated AA cases. In a study by Kafetzis et al. (22), PCT values above 0.5 ng/mL were considered a good prognostic factor for the development of complications, i.e., perforation or necrotic changes. Similar results for PCT were obtained in the current study in patients who developed complications during the course of AA.

CONCLUSION

The AS and abdominal US have no superiority to each other both in the diagnosis of AA and in reducing the rate of negative appendectomy. The AS is however a useful tool in clinical decision-making, especially when US is not available. Neutrophil dominance and leukocytosis are the most reliable and effective parameters of AS. Although CRP and PCT have limited value in patients with suspected AA and should be interpreted in a different way in different group of patients, these two inflammatory parameters could be important discriminators in cases of complicated appendicitis.

Ethics Committee Approval: Ethical approval was obtained from the Regional Ethics Review Committee before the commencement of the study.

Informed Consent: Written informed consent was obtained from patients who participated in this study.

Peer-review: Externally peer-reviewed.

Author Contributions: Concept - C.Ş.T., Y.T.; Design - C.Ş.T., Y.T., M.A.K.; Supervision - C.Ş.T., Y.T., M.A.K.; Resources - C.Ş.T., Y.T., M.A.K.; Materials - C.Ş.T., Y.T., M.A.K.; Data Collection and/or Processing - C.Ş.T., M.A.K., Y.T., M.Ö., Y.Y., F.C.; Analysis and/or Interpretation - Y.T., M.A.K., C.Ş.T., Y.T.; Literature Search - C.Ş.T., Y.T.; Writing Manuscript - C.Ş.T., Y.T.; Critical Review - C.Ş.T., Y.T., M.A.K.

Conflict of Interest: No conflict of interest was declared by the authors.

Financial Disclosure: The authors declared that this study has received no financial support.

Etik Komite Onayı: Çalışmayı yapmak için etik komite onayı çalışma öncesinde Bölgesel Etik Komiteden alındı.

Hasta Onamı: Yazılı hasta onamı bu çalışmaya katılan hastalardan alınmıştır.

Hakem Değerlendirmesi: Dış bağımsız.

Yazar Katkıları: Fikir - C.Ş.T., Y.T.; Tasarım - C.Ş.T., Y.T., M.A.K.; Denetleme - C.Ş.T., Y.T., M.A.K.; Kaynaklar - C.Ş.T., Y.T., M.A.K.; Malzemeler - C.Ş.T., Y.T., M.A.K.; Veri Toplanması ve/veya İşlemesi - C.Ş.T., M.A.K., Y.T., M.Ö., Y.Y., F.C.; Analiz ve/veya Yorum - Y.T., M.A.K., C.Ş.T., Y.T.; Literatür Taraması - C.Ş.T., Y.T.; Yazıyı Yazan - C.Ş.T., Y.T.; Eleştirel İnceleme - C.Ş.T., Y.T., M.A.K.

Çıkar Çatışması: Yazarlar çıkar çatışması bildirmemişlerdir.

Finansal Destek: Yazarlar bu çalışma için finansal destek almadıklarını beyan etmişlerdir.

REFERENCES

1. Andersson RE, Hugander A, Ravn H. Repeated clinical and laboratory examinations in patients with an equivocal diagnosis of appendicitis. World J Surg 2000; 24: 479–485. [CrossRef]
2. Petroianu A. Diagnosis of acute appendicitis. Int J Surg. 2012; 10: 115-119. [CrossRef]
3. Kurane BS, Sangolli MS, Gogate AS. A one year prospective study to compare and evaluate diagnostic accuracy of modified Alvarado score and ultrasonography in acute appendicitis, in adults. Indian J Surg 2008; 70: 125–129. [CrossRef]
4. Denizbasi A, Unluer EE. The role of the emergency medicine resident using the Alvarado score in the diagnosis of acute appendicitis compared with the general surgery resident. Eur J Emerg Med 2003; 10: 296–301. [CrossRef]
5. Demircan A, Aygencel G, Karamercan M, Ergin M, Yilmaz TU, Karamercan A. Ultrasonographic findings and evaluation of white blood cell counts in patients undergoing laparotomy with the diagnosis of acute appendicitis. Ulus Travma Acil Cerrahi Derg 2010; 16: 248-252.
6. Sand M, Trullen XV, Bechara FG, Pala XF, Sand D, Landgrafe G, et al. A prospective bicenter study investigating the diagnostic value of procalcitonin in patients with acute appendicitis. Eur Surg Res 2009; 43: 291-297. [CrossRef]
7. Reinhart WH. Erythrocyte sedimentation rate-More than an old fashion? Ther Umsch 2006; 63: 108–112. [CrossRef]
8. Kumar RV, Kumar RM, Pradeep Kumar NS, Ananthakrishnan N. Diagnostic value of C-reactive protein in suspected acute appen-

dicitis--a prospective case control study. Indian J Med Sci 2011; 65: 399-405. [CrossRef]
9. Erdem H, Çetinkünar S, Daş K, Reyhan E, Değer C, Aziret M, et al. Alvarado, Eskelinen, Ohhmann and Raja Isteri Pengiran Anak Saleha Appendicitis scores for diagnosis of acute appendicitis. World J Gastroenterol 2013; 19: 9057-9062. [CrossRef]
10. Kanumba ES, Mabula JB, Rambau P, Chalya PL. Modified Alvarado Scoring System as a diagnostic tool for acute appendicitis at Bugando Medical Centre, Mwanza, Tanzania. BMC Surg 2011; 11: 4. [CrossRef]
11. Alvarado A. A practical score for the early diagnosis of acute appendicitis. Ann Emerg Med 1986; 15: 557–564. [CrossRef]
12. Rabah R. Pathology of the appendix in children: an institutional experience and review of the literature. Pediatr Radiol 2007; 37: 15–20. [CrossRef]
13. Schwartz S, Ellis H. Appendix. In: Schwartz S and ellis H, editors. Norwalk, Connecticut: Maingot's Abdominal Operations. 9th ed. Norwalk, CT: Appleton & Lange 1990. s. 953–977.
14. Jaffe BM, Berger DH. The Appendix. In: Schwartz's. Principles of Surgery VIII Ed 2005; 29: 1119-1137.
15. Shafi SM, Afsheen M, Reshi FA. Total leucocyte count, C-reactive protein and neutrophil count: diagnostic aid in acute appendicitis. Saudi J Gastroenterol 2009; 15: 117-120. [CrossRef]
16. Ozkan S, Duman A, Durukan P, Yildirim A, Ozbakan O. The accuracy rate of Alvarado score, ultrasonography, and computerized tomography scan in the diagnosis of acute appendicitis in our center. Niger J Clin Pract 2014; 17: 413-418. [CrossRef]
17. Al-Khayal KA, Al-Omran MA. Computed tomography and ultrasonography in the diagnosis of equivocal acute appendicitis. A meta-analysis. Saudi Med J 2007; 28: 173-180.
18. Pacharn P, Ying J, Linam LE, Brody AS, Babcock DS. Sonography in the evaluation of acute appendicitis: are negative sonographic findings good enough? J Ultrasound Med 2010; 29: 1749-1755.
19. Shelton T, McKinlay R, Schwartz RW. Acute appendicitis: current diagnosis and treatment. Curr Surg 2003; 60: 502–505. [CrossRef]
20. Mohammed AA, Daghman NA, Aboud SM, Oshibi HO. The diagnostic value of C-reactive protein, white blood cell count and neutrophil percentage in childhood appendicitis. Saudi Med J 2004; 25: 1212-1215.
21. Yang HR, Wang YC, Chung PK, Chen WK, Jeng LB, Chen RJ. Role of leukocyte count, neutrophil percentage, and C-reactive protein in the diagnosis of acute appendicitis in the elderly. Am Surg 2005; 71: 344-347.
22. Kafetzis DA, Velissariou IM, Nikolaides P, Sklavos M, Maktabi M, Spyridis G. Procalcitonin as a predictor of severe appendicitis in children. Eur J Clin Microbiol Infect Dis 2005; 24: 484-487. [CrossRef]

Ulus Cerrahi Derg 2016; 32: 122-129
DOI: 10.5152/UCD.2015.3132

Davetli Derleme / *Invited Review*

Sporcu fıtığı; güncel teşhis ve tedavi yöntemlerinin derlemesi

Sportsman hernia; the review of current diagnosis and treatment modalities

Melih Paksoy[1], Ümit Sekmen[2]

ÖZ

Kasık ağrısı özellikle profesyonel sporcuların aktif spor hayatlarını etkileyen en önemli klinik başlıklardan biridir. Sporcu fıtığı kronik alt karın ve kasığın ağrı sendromudur. Konservatif tedaviye yanıt vermeyen sporcu fıtığı olan hastaların tedavisinde açık ve laparoskopik cerrahi yöntemler kullanılmaktadır. Tanısı zor olan ve tedavisindeki tartışmalar devam eden sporcu fıtığı konusunda çalışmalar bir çok merkezde devam etmektedir. Biz de hastanemizde 2011-2014 yılları arasında sporcu fıtığı tanısı almış 37 hastamızın takip ve tedavi sonuçları ile ilgili tecrübelerimizi de ekleyerek güncel literatür bilgisini derledik.

Anahtar Kelimeler: Sporcu fıtığı, kasık ağrısı, sporcu pubaljisi, cerrahi tedavi

ABSTRACT

Groin pain is an important clinical entity that may affect a sportsman's active sport life. Sportman's hernia is a chronic low abdominal and groin pain syndrome. Open and laparoscopic surgical treatment may be chosen in case of conservative treatment failure. Studies on sportsman's hernia, which is a challenging situation in both diagnosis and treatment, are ongoing in many centers. We reviewed the treatment results of 37 patients diagnosed and treated as sportsman's hernia at our hospital between 2011-2014, in light of current literature.

Keywords: Sportsman's hernia, groin pain, athletic pubalgia, surgical treatment

GİRİŞ

Sporcu fıtığı kronik alt karın ve kasığın ağrı sendromudur. Sporcu fıtığı olarak tanımlanması ilk olarak sporcularda görülmesindendir. Ancak spor yapmayan insanlarda da görülebilir. Son 4 dekatta sporcuların kasıklarındaki kronik ağrı bazen sporcu kasığı (sportsman's groin) veya kasık harabiyeti (inguinal disruption-Gilmore's groin) şeklinde tanımlanarak yeni başlayan fıtığa, kasık harabiyetine veya basit bir kronik kasık ağrısı oluşturan atlet pubaljisine (athletic pubalgia) atfedilmiştir (1). Bu durum için özellikle terminoloji (athletic pubalgia, sportsman's hernia, sports hernia, Gilmore's groin, pubic inguinal pain syndrome-PIPS, sportsmen's groin, footballer's groin injury complex, hockey player's syndrome, athletic hernia) açısından açık bir konsensus yoktur, ancak teşhis ve yaklaşımın zor olduğu kabul edilmektedir (2-4). Terminolojideki bu farklılıkların hepsi iyi anlaşılamamış bir hastalık kompleksini tanımlamakta olup, genel cerrahlar tarafından genellikle cerrahi tedavi gerektirmeyen bir sendrom gibi kabul edilmiştir ve bundan dolayı yeterince klinik çalışma ortaya çıkarılamamıştır (2). Sporcu fıtığının etiyolojisi, patogenezi, teşhis ve tedavisiyle ilgili bugüne kadar ortaya çıkan literatür bilgisi kafa karıştırıcıdır. Amatör veya profesyonel çok sayıda sporcu kasık ağrısından sporcu olmayanlara göre daha çok etkilenir (5). Kronik kasık ağrısı sıklıkla koşarken dönme ve vurma hareketleri içeren sporları yapan atletlerde oluşur (6). Uyluğun proksimal kaslarını veya alt karın kaslarını spesifik veya aşırı kullanan sporlarda sıklıkla görülür. "Ağrılı kasık" futbol, rugby, Avusturalya futbolu, kriket, kayak, uzun mesafe veya engelli koşucuları ve buz hokeyi sporcularında sıktır. Basketbol, tenis, bisiklet ve yüzme gibi sporlarda ağrılı kasığa neden olacak artmış pelvik dönme ve bükülme hareketleri olmadığından daha nadir görülür (7, 8). Aktiviteyi kısıtlayan alt karın ve kasık ağrısı futbolcularda yılda tüm yaralanmaların %10-13'ünü oluşturmaktadır (9, 10). Bu derlemede kompleks ve tedavisinde tam konsensus olmayan kronik alt karın ve kasık ağrısı hakkında güncel bilgiyle beraber kendi klinik tecrübe ve pratiğimizi sunmayı amaçladık.

TARİHÇE

Gilmore (11) kronik kasık ağrısıyla başvuran bir grup atleti değerlendirmiş ve ilk olarak 1980'de kronik alt karın ve kasık ağrısı sendromunu tanımlayarak bu hastalardaki kasık harabiyetini cerrahi olarak tedavi etmiştir. 1992'de çoğu futbolcu olan kasık ağrılı 313 atletik hasta grubunda uyguladığı cerrahi tedavi sonuçlarını içeren büyük bir seri yayınlamıştır (11, 12). Atletlerde kasık ağrısına neden olan bu kasık harabiyeti durumunu "Gilmore kasığı" (eksternal oblik aponevrozunda kopmaya bağlı yüzeyel kasık halkasında genişleme, tendon konjuanda kopma ile inguinal ligaman ve kopmuş tendon konjuan arasında ayrışma) olarak tanımladı (11). Taylor (13) ise 1991 yılında tecrübelerini aktardığı kendi serisinde, kronik ağrılı, yarışamayan, kasık bölgesindeki karın duvarında anormallikler bulunan (palpabl fıtık, nonpalpabl fıtık, internal oblik kasların mikroskopik yırtıkları veya avulsiyonları) atletlerle ilgili patolojiyi pubalji

[1]İstanbul Üniversitesi Cerrahpaşa Tıp Fakültesi , Genel Cerrahi Anabilim Dalı, İstanbul, Türkiye
[2]Acıbadem Fulya Hastanesi, Genel Cerrahi Kliniği, İstanbul, Türkiye

Yazışma Adresi
Address for Correspondence
Ümit Sekmen
e-posta:
usekmen@yahoo.com

Geliş Tarihi / *Received*: 09.03.2015
Kabul Tarihi / *Accepted*: 12.04.2015
Çevrimiçi Yayın Tarihi / *Available Online Date*: 18.08.2015

Tablo 1. Sporcularda kasık ağrısının ayırıcı tanıları

• Kas gerilmesi
• Addüktör tendinit
• Femur başı avasküler nekrozu
• Bursit
• Stres kırıkları
• Hokey oyuncu sendromu
• Osteitis pubis
• Pubik instabilite
• Bağ dokusu hastalıkları
• Tendon konjuan ayrışması
• Nükleus pulposus fıtıklaşması
• Myositis ossifikans
• Sinir sıkışması
• Osteoartrit
• Seronegatif spondiloartropati
• Femur başı epifizinin kayması
• Legg-Calve-Perthes hastalığı
• Spinal ve kalça anomalileri
• Eklem değişiklikleri
• Sporcu fıtığı
• Kasık veya femoral fıtık
• Lenfadenopati
• Over kisti
• Pelvik inflamatuvar hastalık
• Postpartum simfisiz ayrışması
• Prostatit
• Sakroiliyak eklem anormallikleri
• Lomber-Spinal problemler
• Idrar yolu enfeksiyonu
• Asetabular bozukluklar
• Snapping kalça sendromu
• Intraabdominal inflamasyon
• Divertiküler hastalık
• Abdominal aort anevrizması
• Epididimit
• Hidrosel/varikosel
• Testis neoplazmı
• Testis torsiyonu

olarak tanımlamıştır . Bazıları ise sporcularda kasık hasarı ile ilgili kronik ağrı sendromu şeklinde tarif ederken, 1980'de Gulmo (14) ve 1981'de Ekberg (15) bunu yeni başlayan posterior kasık duvarı fıtığına sekonder kronik kasık ağrısı şeklinde tarif etmiştir . Yine 1991'de Polglase (16), yayınladığı serisinde kasık ağrılı 64 Avustralya futbol oyuncusunun %85'inde kasık kanalının posterior duvarında bozukluk bildirmiştir. 1992'de, Malyca ve Lovell (17) teşhis edilememiş kronik alt karın ve kasık ağrılı sporcuların %80'inde posterior inguinal bölge cerrahisi sırasında posterior duvar şişkinliği tespit ederek bu bulguların yeni başlayan direkt kasık fıtığına bağlı olduğunu değerlendirmişlerdir.

TANIMLAMA

Yeni bir klinik hastalık olarak sporcu fıtığı literatürde farklı isimlerle tarif edilmiş ve daha çok aktif spor yapan kişilerde görülen kasık ağrısı olarak tanımlanmıştır. Kasık ağrısına neden olabilen adduktör tendinit, osteitis pubis ve pubik simfisit gibi diğer patolojilere ek olarak sporcu fıtığı da birliktelik gösterebilir (6, 18). Sporcu fıtığı sinsi veya akut başlayan, daha çok pubik tüberkül yanındaki kasık bölgesinde belirgin, ancak kasık fıtığı gibi semptomları açıklayıcı aşikar patolojisi birlikte bulunmayan bir ağrıdır. Sporcu fıtığının teşhisinde beş klinik bulgunun en az üçünün bulunması gerekmektedir ki bu bulgular;

1) Tendon konjuanın pubik tüberküle yapışma noktasında noktasal hassasiyet

2) Derin kasık halkasında palpasyona hassasiyet

3) Bariz fıtık olmaksızın dış kasık halkasında ağrı ve/veya dilatasyon

4) Adduktör longus başlangıcında ağrı

5) Perineye, uyluk iç yüzüne yayılan veya orta hattı geçen diffüz kasık ağrısıdır (1).

Sporcularda kasık ağrısının birçok farklı nedeni olabileceği gibi direkt kasık fıtıklarının bazen asemptomatik olabildiği de unutulmamalıdır (19). Sıklıkla sporcu fıtığı çok daha ciddi ve geniş bir "kasık harabiyeti hasarı" nın bir bölümüdür. Aynı anda birçok patolojinin birlikteliğini içermektedir ve bunların hepsi altta yatan pelvik stabilizasyonun bozulmasına bağlı aynı temel mekanizma ile oluşur. Kasık hasarında osteitis pubis, sporcu fıtığı (gizli veya yeni başlayan direkt fıtık), konjuan tendinopati, adduktör tendinopati, obturator sinir sıkışması ve/veya irritasyonu gibi ilişkili komponentleri olabilir (19).

PATOLOJİ

Sporcu fıtığında kasık kanalının arka duvarı (fasya transversalis) zayıftır. Bazı sporcularda eksternal oblik aponevrozunun harabiyeti de görülmektedir. Ancak bu sendromu olan sporcuların %85'inde en sık bulgu kasık kanalı arka duvarının zayıflığıdır (16, 20, 21). Bu patoloji her olguda gözükmeyebilir, bu sebeple dış halkanın dilatasyonu, tendon konjuan yırtıkları ve inguinal ligaman ayrışması gibi diğer patolojiler de göz ardı edilmemelidir. Bu tip durumları yorumlamada klinik muayene anahtardır ve osteitis pubis, pubik ramus kırıkları, bursit, epifiz kayması, asetabuler hasar, femoroasetabuler sıkışma ve erken osteoartrit gibi patolojiler ekarte edilmelidir (22). Muayenede kalça patolojileri yanında birlikte olabilecek rektus abdominis veya adduktör longus tendon hasarı da araştırılmalıdır. İnguinal ligamanın alt ve lateralindeki ağrı kalça patolojisi veya adduktör longus hasarını, inguinal ligamanın üzerindeki ağrı ise sporcu fıtığına ait ağrıyı gösteriyor olabilir. Ayrıca hamstring kaslarının hasarının da kasık ağrısı yapabileceği unutulmamalıdır (Tablo 1) (1).

KLİNİK

Hastaların sadece %10'u kadındır. Başlıca şikayet egzersizle ilişkili kasık ağrısıdır. Ağrı tipik olarak rektus abdominis kası alt lateral kenarı üzerinde lokalizedir ve testis, perine, suprapubik

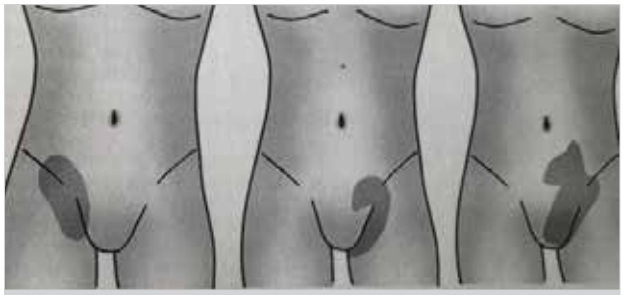

Resim 1. Sporcu fıtığında ağrı alanları

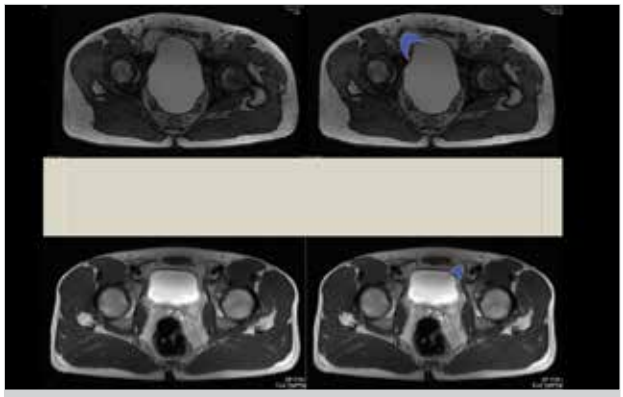

Resim 2. Sporcu fıtığında görülebilen manyetik rezonans görüntüleme bulguları. Kasıkta valsalva ile bombeleşme işaretlenmiştir.

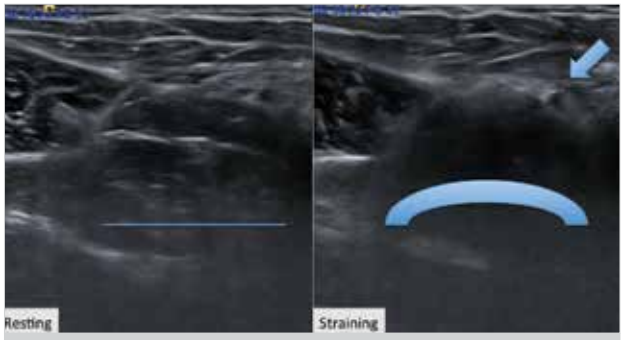

Resim 3. Sporcu fıtığında görülebilen USG bulguları. Kasıkta Valsalva ile bombeleşme işaretlenmiştir.

Tablo 2. Sporcu fıtığı onarımında uygulanan cerrahi girişimler

Laparoskopik
Total Ekstraperitoneal Fıtık Onarımı (TEP)
Transabdominal Preperitoneal Fıtık Onarımı (TAPP)
Açık
Sütür ile
Yama ile
Diğer
Onlay yamalı-sütürlü onarım kombinasyonu
Sinir serbestleştirilmesi/kesilmesi eklenmesi
Kas serbestleştirilmesi eklenmesi

bölge ve adduktör longus başlangıcı ile uyluk iç yüzüne yayılabilir (Resim 1). Başlangıçta genellikle sinsidir, fakat bazı vakalarda ani ve yırtılma şeklinde başlayabilir. Ani hızlanma, dönme, bükülme, kesme, vurma, doğrularak kalkma, öksürme ve hapşırma ile sıklıkla artar (23, 24). Ağrı egzersiz sonrası 1-2 gün sürer. Ertesi gün kasıkta sertlik hissi ve yataktan kalkışta zorlanma olur. Belli bir süre dinlenme ile gerileyen ağrı, sporla birlikte hemen ve tüm gücüyle yeniden başlar ve kaldığı yerden devam eder (19).

Fizik muayenede sıklıkla ağrılı tarafta pubik krestin üzerinde hassasiyet vardır. Bu lokalizasyonda ağrı genellikle zorlu doğrularak kalkma sırasında oluşur. Ikınma veya öksürük esnasında inguinal kanal palpasyonu genellikle ağrılıdır. Hasta ayakta iken cilt yüzeyinde ince bir bombeleşme görülebilir. Zorlu kalça adduksiyonu ağrılı olup ve sırtüstü yatma ve/veya 90 derece kalça fleksiyon pozisyonunda adduktör "sıkma testi" pozitiftir. Obturator sinir sıkışması ise uyluğun medial yüzü boyunca karakteristik yerinde his azalması ve iğne batma hissi varlığı ile teşhis edilir (19, 25). Garvey (19) ise sporcu fıtığı tanısına sadece klinik değerlendirme ile değil, anamnez, fizik muayene ve görüntüleme yöntemlerinin kombinasyonu ile birlikte değerlendirilmesi sonrası karar verilmesi gerektiğini bildirmiştir. Biz bunların hepsine klinik gözlem ve tecrübelerimizle katılıyoruz. Bunlara ek olarak sporcu fıtığına yaklaşımda multidisipliner (ortopedi, fizyoterapi, fizik tedavi, üroloji, kadın doğum, beyin cerrahisi) davranmanın önemli olduğunu belirtmeyi uygun buluyoruz.

RİSK FAKTÖRLERİ

Sporcu fıtığı, kronik kasık ağrısı şikayetiyle kendini gösteren patolojilerden açık bir şekilde ayırt edilemez. Kalça hareketlerinin azalması, pelvis etrafındaki kas dengesinin bozulması ve belirgin bacak uzunluk farklılığı risk faktörü olarak kabul edilmelidir. Tüm bu faktörler fonksiyonel ve yapısal pelvis stabilite bozukluğuna neden olabilir. Rotasyon kontrolünün ve pelvik stabilitenin sağlanması ilk veya tekrar hasar oluşumunu önlemede en önemli faktörlerdir (19). Daha once geçirilmiş abdominal ve kasık zorlanması da risk faktörü olarak görülür.

RADYOLOJİK İNCELEME

Kronik kasık ağrısı olan sporcularda en ideal görüntüleme yöntemi konusunda halihazırda fikir birliği yoktur. Akut musküler, tendinöz veya osseöz yaralanmalara bağlı kasık ağrısı radyolojik olarak görüntülenebilir (1). Semptomların benzerliğinden dolayı sporcu fıtığını, kronik kasık ağrısına yolaçan diğer sebeplerden ayırmada görüntüleme yöntemleri önemlidir.

Direkt grafiler, femoroasetobuler sıkışma, kalçanın gelişen displazisi gibi konjenital anomalileri ve kalça-omurga-sakroilyak eklemlerin dejeneratif durumlarını ortaya çıkartabilir. Ayrıca osteitis pubisdeki simetrik kemik rezorpsiyonu, sklerozisi ve simfisiz genişlemesini gösterebilir (26). Kemik sintigrafileri direk grafilerde çözümü zor olan stress kırıklarını teşhiste kullanılabilir.

Manyetik rezonans görüntüleme (MRG) kalçayı da içeren tüm bölgeyi değerlendirmede gereklidir. Sadece sporcu fıtığını değil diğer alt karın ve kasık ağrısına neden olan patolojileri; osteitis pubis, kalçanın osteonekrozu, labral yırtıklar, iliopsoas bursit ve gizli stress kırıkları gibi yumuşak doku patolojilerinin de teşhisinde önemlidir (2). Manyetik rezonans görüntüleme sporcu fıtığının da teşhisinde seçilen metottur (Resim 2). Daha spesifik olarak diğer patolojileri ekarte etmekte önemlidir ve sporcularda kasık ağrısının nedenini açıklayabilir.

Manyetik rezonans görüntüleme protokolleri sporcu fıtığının değişik nedenlerini ve hastalığın şiddetini yorumlamaya yö-

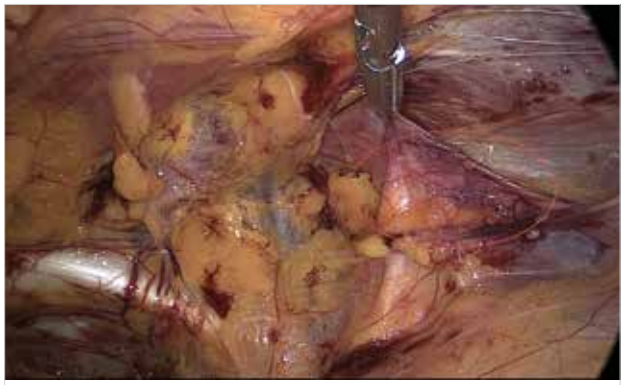

Resim 4. TEP esnasında tespit edilen yeni başlayan fıtık (incipient hernia)

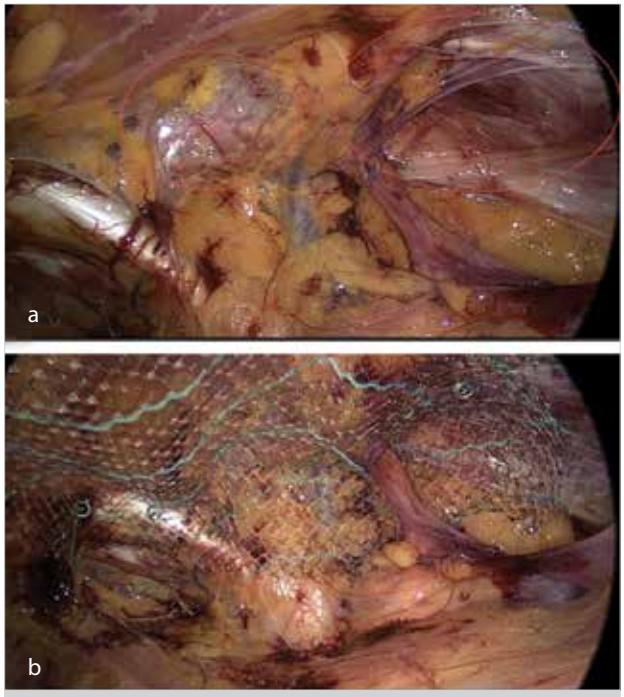

Resim 5. a, b. TEP esnasında tespit edilen fasya transversalis zayıflığı (a) ve yamanın yerleştirilmesi (b)

nelik olarak geliştirilmektedir (27). Bir çalışmada hasarı tespit etmedeki duyarlılığı %68 olarak bulunmuştur (28). Genellikle sporcularda MRG'de simfisiz pubiste sıvı ve kemik iliği ödemi şeklinde görülen osteitis pubis kasıktaki ağrıyı açıklamayabilir. Ayrıca egzersiz programlarıyla ağrı semptomları gerilemeyen sporcunun kasık fıtık cerrahisinden de faydalanmayacağı anlamını da taşımaz (1). Manyetik rezonans görüntüleme sporcu fıtığında ancak cerrahi sırasında tespit edilebilen karın duvarındaki muskulofasyal tabaka anormalliklerini gösterebilir (29). Bir çalışmada sporcuların 2/3'ünde rektus abdominis tendon hasarı görülmüştür (28). Bu bulguların tespiti cerrahların bilateral onarım ve olası negatif eksplorasyon oranını azaltır. Manyetik rezonans görüntülemede tespit edilen sık bulgulardan biri de kuvvetlerin dengesizliği ve eklem üzerinde hareket değişikliğine bağlı simfisiz pubiste stresle ilişkili ödemdir. Akut ödemin kas avulsiyonu olarak yanlış yorumlanmasına dikkat edilmelidir (yanlış pozitif bulgu) (26). Omar ve ark. (27) sporcu fıtığı için MRG'nin teşhis aracı olarak rolünü arttıran standart bir protokol geliştirdiler. Buna göre sporcu fıtığı ile birlikte görülen MRG bulgularını; rektus abdominis ve adduktör aponevroz yırtıklarının görülmesi, tenoperiostal ayrılmanın tespiti, sekonder kleft bulgusu (adduktör hasarının belirleyicisi), pubik tendinöz yapışma yerinde rektus abdominis ödem ve atrofisi ile adduktör tendonlarının ayrışması şeklinde sıraladılar.

Dinamik ultrasonografi, sporcu fıtığının teşhisinde umut vaat eden bir yöntemdir. Ultrason tecrübesi iyi olan bir radyolog, yüksek frekanslı bir probla Valsalva manevrası sırasında transvers fasyanın belirgin protrüzyonunu tespit edebilir (Resim 3) (30). Posterior kasık duvarının hafif bombeleşmesi sıklıkla asemptomatik olabilir (31). Sporcu fıtığının teşhisinde sadece bu görüntüleme bulgusu değil, diğer klinik ve görüntüleme bulgularının da olması gerekmektedir. Garvey semptomatik ve belirgin fıtıksal bir bombeleşmeyle birlikte hassasiyeti olan tendon konjuan hasarının olması gerektiğini söylemektedir (19). Bilateral bombeleşmenin varlığı semptomlar tek taraflı olsa bile, klinikle ilişkili bulgu olma olasılığını arttırmaktadır.

Herniografide kontrast boya peritoneal kaviteye enjekte edilir ve Valsalva manevrası sırasında floroskopi altında çekim yapılır. Peritonun normal konturları dışına anormal kontrast madde akışı varsa pozitif kabul edilir. Sporcu fıtığında kullanımında soru işaretleri vardır. İnvazif bir tekniktir, yüksek oranda yanlış pozitifliği vardır, %3-6 gibi yüksek komplikasyon riski sebebiyle genel kullanımda tercih edilmez (26). Kliniğimizde anamnez ve klinik muayene bulgularına ek olarak sporcu fıtığı düşündüğümüz her hasta için dinamik ultrasonografi ve MRG incelemesini mutlaka yaptırıyoruz. Tanısı oldukça zor olan bu klinik patolojinin değerlendirilmesinde radyolojik görüntülemenin oldukça yararlı olabileceğini biliyoruz.

ÖNLEME

Kasık hasarının önlenmesi için köşe taşları risk altındaki oyuncuların tespiti, bilinen risk faktörlerinin minimalleştirilmesi ve bireysel antrenman yükünün takibidir. Tarama, izometrik ve izokinetik gücün belirlenmesi ile kalçanın hareket aralığını test etmeyi içermelidir. Kas dengesi, motor kontrol ve fleksibilitenin değerlendirilmesi kasık hasarının önlenmesinde önemli olabilir. Sezon öncesi, karın–kalça stabilitesi ve fleksibilite testleri ile yapılacak yüklenmenin derecesi belirlenir. Daha önce kasık ağrısı oluşmuş oyuncular dikkatle takip edilmelidir (19). Pelvisin rotasyonel kontrolü için motor zorlama hareketleri ile birlikte kuvvetli ve kontrollü tek bacak duruşunun geliştirilmesi, pelvis etrafındaki yapılar üzerindeki yüklenmeyi önlemede önemli olabilir.

KONSERVATİF TEDAVİ

Pelvik stabilite, pelvis yükünün efektif bir şekilde eklemlere transferini sağlama yeteneğidir. Burada nöral kontrol, aktif miyofasyal ve pasif osteoartiküler–ligamantöz sistemin birbirlerine uyumu esastır (32). Pelvik instabilite, hem fonksiyonel (aktif ve nöral sistem) hemde yapısal (pasif sistem) kısımlar arası bu sistemin bozulması şeklinde tarif edilir.

Sporcu fıtığı teşhisi konulmuş sporcularda ilk tedavi konservatif olmalıdır ve bozulmuş fonksiyonel pelvik stabiliteyi tedavi etmek için kasık konusunda özelleşmiş spor fizyoterapistinin yardımı 3-6 ay alınmalıdır.

Sezondaki bir sporcuda ise 4 haftalık bir dinlenme, rektus abdominis yapışma yeri veya adduktör longus başlangıcına selektif steroid veya PRP (platelet-rich plasma) enjeksiyonları, nonsteroid anti-inflamatuvar uygulamaları tercih edilebilir. Dinlenme döneminin sonrasında sporcu sezona aktif olarak döner ancak ağrı eğer tekrar ederse devam kararı sporcuya

Tablo 3. Sporcu fıtığı tanısı almış 37 hastanın tetkik ve ameliyat bulguları

	n	Osteitis Pubis +	Tendinopati +	USG +	MRG +
Sporcu Fıtığı	37	28 (%76)	13 (%35)	18 (%49)	16 (%43)
Cerrahi	20	6 (%33)	6 (%33)	16 (%80)	12 (%60)

USG: ultrasonografi, MRG: manyetik rezonans görüntüleme

bırakılır. Ağrılı oynaması ile oluşan hasarın cerrahi onarımın sonuçlarını kötüleştirmediğine inanılır. Periyodik dinlenmeler, fizyoterapi (karın, lomber ve kalçaları güçlendirici egzersizler ve kalça rotatorları, adduktörler, hamstringlere esnetme egzersizleri), steroid enjeksiyonları, nonsteroid anti-inflamatuvar ilaçlar ve aralıklı düzelmelere ragmen spora döndüğünde semptomların tekrar geri gelmesi ve sporu yapamaması ile 1-2 sezon geçebilir. Ağrı yoğunluğunu zaman geçtikçe daha da arttırır. Genellikle sporcular sezon sonu cerrahi olurlar ve yeni sezona hazır olurlar (2).

CERRAHİ

Tipik belirti ve semptomlara rağmen konservatif tedavi ilk tedavi planı olmalıdır ve cerrahi konservatif tedavinin başarısızlığında uygulanmalıdır. Yani cerrahi tedaviyi semptomların başlamasından en az 3 ay sonra düşünmek gerekir.

Sporcu fıtığı hakkında az sayıda derleme makale bulunmaktadır. Salvador Morales Conde derlemesinde kronik kasık ağrısı olan sporcuların teşhis ve tedavilerini tartışarak ameliyatın sadece konservatif tedavi başarısızlığında yapılmasını önermiştir. Operasyon sonrası sporcu yaklaşık 3 ay içinde spora geri döner. Cerrahi vakaların çoğu ağrısız tam aktiviteye geri dönüşe imkan vermektedir (33).

Cerrahi tedavi seçenekleri laparoskopik (TEP veya TAPP) ve açık (yamalı veya yamasız) kasık fıtığı onarımlarıdır (Tablo 2). Bugüne kadar tecrübeli ellerde uygulanan laparoskopik ve açık tekniklerin birbirine üstün olduğu gösterilememiştir. Tüm cerrahi tedavi yöntemlerinin vakaların %60-80'inde iyi sonuçlar verdiği fakat uzun postoperatif iyileşme süresi gerektirdiği bildirilmiştir (34). Cerrahi tedavi, kasık kanalındaki anormal baskı ve arka duvardaki zaafiyetin yamalı veya yamasız onarımla giderilmesini hedeflemelidir. Laparoskopik ve açık teknikleri karşılaştıran randomize prospektif çalışmaların yokluğu tedavideki tartışmaların nedenidir. Yapılan çalışmalar genellikle konservatif tedavi ve adduktörle ilişkili kasık ağrısının önlenmesini araştırmışlardır.

Laparoskopik TEP ve TAPP yöntemleri, açık fıtık cerrahisine benzer sonuçları olan (postoperatif ağrı, düzenli aktiviteye dönüş, nüks oranı) uygulamalardır (2). Laparoskopik onarım yapılan sporcuların %90'ının 1-3 ay içinde başarı ile spora döndükleri bildirilmiştir (35-37).

Paajanen'in (38) laparoskopik cerrahiyi (TEP) konservatif tedavi (2 ay aktif fizyoterapi, steroid enjeksiyonu, nonsteroid anti-inflamatuvar ilaçlar) ile karşılaştırdığı randomize prospektif çalışmada, cerrahi grupta kronik kasık ağrısının 1. aydan sonra azaldığı, 3. ayda spora dönebildikleri bildirilmiştir ($p<0,001$). Ancak bu gruptaki hastaların %10'una preoperatif açık tenotomi yapıldığı bilinmelidir. TEP uygulanan diğer bir çalışmada, sporcuların %58'inde cerrahi sırasında anatomik bir anormallik olmadığı ve %93'ünün 1. ayda spora döndüğü bildirilmiştir (35).

Açık teknikte çoğunlukla mobil kaslar ve esnemeyen sabit yapılara tespit edilen yama, laparoskopik olarak kasık duvarına ve pubik tüberküle posteriordan gerilimsiz konulmakta ve hasarlı tendon konjuana sıkı destek vermektedir. Böylelikle egzersiz yapan sporcularda bu savunmasız alandaki kas baskısı azaltılmaktadır. Balon dilatasyonunun nörolize ve ağrılı alanda skar dokusunun artmasına neden olduğu ve bu etkiyle ağrı azalmasına katkıda bulunduğu düşünülmektedir. Yamanın tendon konjuan ve pubik kemiğin arkasına yerleştirilmesi teorik olarak açık anterior fıtık onarımına göre daha kuvvetli destek yaratır. Preperitoneal teknik intraabdominal veya anterior tekniğe göre daha az travmatiktir. Postoperatif ağrı ve yara komplikasyonları açık teknikten daha azdır. Düşük morbidite ve tüm sportif aktiviteye hızlı bir dönüş sağlamaktadır (35). Ayrıca bizim tecrübelerimize göre bunlara ek olarak TEP esnasında yapılan lateral diseksiyonun başlangıç aşamasındaki ve gizli fıtıkların tespitini sağladığı, ayrıca bu diseksiyona bağlı oluşan nörolizin de ağrının daha da azalmasına katkı sağladığını söyleyebiliriz. Laparoskopik TEP ile yerleştirilen yamanın, pelvik stabiliteye daha fazla fizyolojik, daha az travmatik destek sağlamasıyla açık tekniğe göre daha avantajlı olduğu görüşündeyiz. Tecrübeli ellerde minimal invaziv bir teknik olarak TEP, sportif aktiviteye tam dönüş süresini oldukça kısaltmaktadır. TAPP veya TEP yöntemi ile, miyopektineal orifisin yakın inspeksiyonu sayesinde klinik olarak tespit edilmemiş küçük direkt veya indirekt defektler tespit edilebilir (Resim 4, 5). Ayrıca cerrah femoral veya obturator diğer potansiyel fıtık alanlarını gözlemleyebilir (23). Van Veen (36), TEP tekniği ile %80 patoloji saptanacağını, patoloji yoksa da gizli bir hasar olduğu düşünülerek arka duvara yama konularak güçlendirilmesinin idiyopatik kasık ağrılı sporcularda iyi klinik sonuçlar verdiğini belirtmiş, kronik kasık ağrılı 55 sporculuk bir serisinde %65 yeni başlayan fıtık, %35 gerçek kasık fıtığı saptadığını bildirmiştir. Son çalışmalarda, sporculardaki kasık ağrısının tedavisinde artık konservatif tedavi atlanarak ilk tedavi metodu olarak cerrahi tedavinin seçilmesi önerilmektedir (39). Kendi pratiğimizin de bu yönlü literatüre paralel olduğunu söyleyebiliriz. Konservatif tedavi düzenlediğimiz hastalarımızın ancak %40'ı normal spor aktivitelerine dönmüştür. Bu hastaların büyük çoğunluğunun cerrahi tedavi gerektirdiklerini pratiğimizde gözlemlemekteyiz. Gelecekte de cerrahi tedavinin sporcu fıtığı tedavisinde çok daha sağlam bir yere oturacağına inanmaktayız.

Cerrahi tedaviler içerisinde popülerliği her geçen gün artan laparoskopik tedavi ile tam sportif aktiviteye etkin bir şekilde dönüşün çok yüksek oranda ve daha çabuk olduğu (%87-97'sinin 2-8 hafta içerisinde) birçok cerrah tarafından kabul edilmiştir (20, 23, 35, 39-42). Genitsaris (42) ise çalışmasında, hastalarının %97'sinin 2-3 hafta içerisinde tam sportif aktiviteye döndüğünü belirtmiştir. Bizim de laparoskopik cerrahi teknikle tedavi ettiğimiz sporcu fıtığı olan 20 hastamızın tamamı 2-4. hafta sonunda hafif, 6. hafta sonunda ise tüm sportif aktivitelerine tamamen dönmüşlerdir. Sporcular cerrahi sonrası nekahat dönemini önemsediğinden laparoskopik girişim en uygun yöntem olabilir. TAPP yöntemi de benzer sonuçlar içermesine rağmen TEP'in, daha az ağrı ve daha düşük intraabdominal organlara zarar verme riski nedeniyle TAPP'a göre daha avantajlı olduğunu değerlendirmekteyiz. Ancak prostat cerrahisi veya önceden geçirilmiş alt batın cerrahisi nedeni ile TEP uygulanamayabilir. Kozmetik kaygılarla tek port yöntemi tercih edilse de, standart TEP'e göre ameliyat süresi daha uzundur (39).

Laparoskopik tekniğe eleştirilerde patolojinin rektus abdominisin pubik kemik başlangıcında ve tendon konjuanda olduğundan ve yine ilioinguinal, genitofemoral sinirlere baskının ortadan kaldırılması gerektiği vurgulanarak bunun da sadece anterior yaklaşımla yapılabileceği söylenmektedir (1). Ancak son çalışmalardan birinde, Llyod bu eleştirilere cevaben inguinal ligaman patolojisi ile ilgili semptomların giderilmesinin, laparoskopik olarak ligamentin kesilip, yama konulup, kasığın güçlendirilmesiyle mümkün olduğunu, ayrıca patolojinin "tenisçi dirseği"ndekine benzer olduğunu ve semptomların ligamentin pubik tüberkülden serbestleştirilmesi ile de çözümlenebildiğini belirtilmiştir (40).

Ameliyat sonrası kasık bölgesinde persistan ağrı şikayeti olan ve ultasonografide tendokalsinozis bulunan sporcularda adduktör longus kası tenotomisi önerilir. Adduktör tendonitis pelvik stabilitesi bozulanlarda kasık duvarı zaafiyeti ile birlikte görülebilmektedir (36). Rossidis (8) TEP ve rutin açık adduktör longus tenotomisinin aynı anda yapılmasını önermektedir. Böylece arka kasık duvarının güçlendirilmesi ve tenotomi ile rektus abdominisdeki stresin ortadan kaldırılarak ameliyat sonrası rehabilitasyonuyla erkenden spora dönüldüğünü bildirmiştir. Laparoskopik olarak iliopubik traktın başlangıcından kesilip ilioinguinal sinir serbestleştirilmesi sonrasında yama konulması da bazı cerrahlar tarafından uygulanmıştır (43, 44). Adduktör tendinopatiye bağlı ağrılara sonradan tenotomi gerekebilir. Ayrıca asemptomatik kontralateral kasıklar içinde TEP sırasında profilaktik onarım yapılabilir (39). Sporcu fıtığı laparoskopik ve açık yöntemlerle cerrahın tercihi ve tecrübesine, ustalığına göre tedavi edilir. Yöntemlerin birbirine üstünlüğünü gösteren randomize prospektif çalışma yoktur. Açık ameliyatları sütürlü ve yamalı diye ayırabiliriz. Açık yamalı onarımlar Lichtenstein tekniğinin varyasyonlarıdır. Sütürlü onarımlar sıklıkla sporcu fıtığı için yapılan girişimlerdir. Fıtık defektini oblitere ederken gerginlik oluşturarak daha fazla ağrıya neden olup, daha fazla analjezi gerektirdiğinden açık sütürlü onarımlar günümüzde daha az tercih edilir olmuştur. Sporcu fıtıklarında cerrah anterior pelviste stabilizasyona ihtiyaç duyduğundan rektus abdominis kasının başlangıcı sıklıkla genişletilerek gerginlik oluşturulur (rektus abdominis veya rektus/tendon konjuan aralığının fiksasyonu), ya da kasık arka duvarını güçlendirecek sütürlü onarım yapılır ancak yamalı gerilimsiz onarıma göre nekahat dönemi daha uzundur (2). Sporcu fıtığında Shouldice, Bassini, Mc Vay, ve Maloney örgü yöntemleri modifiye edilerek kullanılmaktadır (2). Meyers (45, 46) rektus abdominis fasyasının inferolateral kenarını pubis ve inguinal ligamana sütürle plikasyon ameliyatı yapmıştır. Rektus abdominis başlangıcında pubis etrafındaki yapıları sıkmayı, sertleştirmeyi düşünmüştür. Ayrıca bazı hastalarında ek olarak kontrakte adduktörlere tenotomi yaparak pelvik kas dengesizliğini ortadan kaldırmayı amaçlamıştır. 8500 hastaya 5500 operasyon yapmış ve %95,3 sporcunun postoperatif 3. ayda spora döndüğünü bildirmiştir. Muschaweck ve Berger (47, 48) lokal anestezi ile fasya transversalisin "minimal" onarım tekniğini bildirmişlerdir. Muschaweck sporcu fıtığındaki ağrının esas sebebinin genitofemoral sinirin genital dalına baskı olduğunu düşündüğünden uygulamada buna odaklanmıştır. Kasık arka duvarındaki bombeleşme veya defekt açılıp kalan yumuşak doku bozulmaz. Genitofemoral sinirin genital dalı patolojik görünüyorsa veya baskı altındaysa rezeke edilir. Hastaların %20'sinde sinir rezeke edilmiş ve histolojik incelemede %100 perinöral fibrozis bulunmuştur (47). Fasya transversalisin gerilimsiz onarımı ve mekanik irritasyondan sinirleri korumak için internal oblik kasın fasyasından muskuler bir yaka yapılır. Rektus abdominisin kenarı pubise sütürlenerek kas çekmesinin uygun oryantasyonu yeniden sağlanır (47). Muschaweck ve Berger (47, 48) 2008-2009 arasında 129 hastayı minimal onarım tekniği ile tedavi etmiş ve 14. günde %78,9'unun ağrısız hale geldiğini, ağrı skorlarının postoperatif 4. haftada 6'dan 1'e düştüğünü bildirmişlerdir. Spora tam dönüşün 4 hafta sonunda %83,7 olduğunu, tekniklerinin emniyetli ve etkili olduğunu öne sürmüşlerdir.

Açık anterior yamalı onarımlar (Lichtenstein onarımı) gerilimsiz onarım yöntemi olup, sporcular 5-8 hafta sonunda tam aktiviteye dönebilmektedirler. Lokal anestezi veya sedasyonla yapılabilir ve ilioinguinal sinir rezeksiyonuda eklenebilir. Brown 98 hokey oyuncusunu PTFE yama ile %97 oranında başarı ile tedavi ettiğini bildirmiştir. Skar dokusu veya eksternal oblik düzeyinde ilioinguinal sinir sıkışması tespit ettikleri için rutin sinir rezeksiyonu yapmışlardır (49). Garvey (19, 50) kasık rekonstrüksiyonu için kasık arka duvarı onarımı (Maloney örgü herniorafi), tendon konjuan onarımı (prolen sütürle Hyde tekniği), transvers adduktör longus parsiyel tenotomisi ve obturator sinir serbestleştirilmesini önermiştir. Ayrıca tenotominin yüke bağlı ağrıyı azalttığını ancak diğer adduktör kasların (magnus, brevis, pektineus) belirgin fonksiyon kaybı oluşturmamasına rağmen, adduktör gücün kaybının simfisiz pubis üzerindeki güçlerde dengesizlik oluşturarak pelvik stabilizasyonu bozabileceğini idda etmiş, bu yöntemin uzun sureli sonuçlarının belirsiz olduğunu bildirmiştir.

Bizim kliniğimizde 2011-2014 yılları arasında ortalama yaşı 22,5 (18-31) olan tümü erkek 37 hasta sporcu fıtığı tanısıyla değerlendirildi. 20 hastaya sporcu fıtığı tanısıyla laparoskopik onarım (TEP:16, TAPP:4) ameliyatı yaptık. 4 hastamızda Mc Burney insizyon skarı sebebiyle preperitoneal saha diseksiyonu yapılamamış ve TAPP tercih edilmiştir. Hastalarımızın 15'ine, 12 haftalık konservatif tedavi sonrası egzersizle ortaya çıkan kasık ağrılarının devam etmesi üzerine, 5 hastamız için ise, konservatif tedavi ile kliniği gerilemesine rağmen takip eden 1 yıl içerisinde şikayetlerinin tekrar oluşması sonrası laparoskopik fıtık onarımı kararı alınarak uygulandı. Ameliyat kararları ortopedi ve fizik tedavi ekibiyle yapılan multidisipliner sporcu fıtığı konseyinde alınmıştır. On yedi hasta konservatif tedaviye yanıt vermiş ve bu hastalara cerrahi tedavi uygulanmamıştır. Ameliyat sonrası 4. hafta egzersizlerine başlayan hastalarımız 6-8 haftanın sonunda normal spor aktivitelerine başladılar. Ortalama 18 (6-38) aylık takip sonunda tüm hastalarımızın kasık ağrıları olmadan profesyonel spor yaşamlarına devam ettiklerini belirledik (Tablo 3). Kliniğimizde sporcu fıtığı tedavisinde laparoskopik TEP yöntemini tercih etmekteyiz ve bu yöntemin daha güvenli ve etkin olduğu kanaatindeyiz.

SONUÇ

Sporcu fıtığının teşhis ve etkin tedavisi dikkatli bir klinik değerlendirme, multidisipliner yaklaşım ve tecrübe gerektirmektedir. Kronik kasık ağrısı çok düşük oranda konservatif tedaviye cevap vermektedir. İki-altı ay süren konservatif tedavi ve bekleme süresi sonrası geçmeyen kronik kasık ağrısı cerrahi tedavi (laparoskopik veya açık) ile yüksek oranda iyileşmekte ve sporcular 4-8 hafta içinde tam sportif aktiviteye dönebilmektedir. Sporcu fıtığının patofizyolojisinin yeni gelişmelerle daha iyi anlaşılması klinik gidişatı düzelterek nekahat dönemini daha-

da kısaltacaktır. Spesifik cerrahi tekniklerle ilgili prospektif randomize çalışmaların artması tedavideki tartışmaları da ortadan kaldıracaktır.

Hakem Değerlendirmesi: Bu makale Editörler Kurulu'nun davetiyle hazırlandığından bilimsel değerlendirmesi Editörler Kurulu tarafından yapılmıştır.

Yazar Katkıları: Fikir - M.P.; Tasarım - M.P.; Denetleme - M.P.; Kaynaklar - M.P.; Malzemeler - Ü.S.; Veri toplanması ve/veya işlemesi - Ü.S.; Analiz ve/veya yorum - Ü.S.; Literatür taraması - M.P.; Yazıyı yazan - Ü.S.; Eleştirel İnceleme - M.P.

Çıkar Çatışması: Yazarlar çıkar çatışması bildirmemişlerdir.

Finansal Destek: Yazarlar bu çalışma için finansal destek almadıklarını beyan etmişlerdir.

Peer-review: This manuscript was prepared by the invitation of the Editorial Board and its scientific evaluation was carried out by the Editorial Board.

Author Contributions: Concept - M.P.; Design - M.P.; Supervision - M.P.; Funding - M.P.; Materials - Ü.S.; Data Collection and/or Processing - Ü.S.; Analysis and/or Interpretation - Ü.S.; Literature Review - M.P.; Writer - Ü.S.; Critical Review - M.P.

Conflict of Interest: No conflict of interest was declared by the authors.

Financial Disclosure: The authors declared that this study has received no financial support.

KAYNAKLAR

1. Sheen AJ, Stephenson BM, Lloyd DM, Robinson P, Fevre D, Paajanen H, et al. Treatment of the Sportsman's groin: British Hernia Society's 2014 position statement based on the Manchester Consensus Conference. Br J Sports Med 2014; 48: 1079-1087. [CrossRef]
2. Litwin DEM, Sneider EB, McEnaney PM, Busconi BD. Athletic pubalgia (sports hernia). Clin Sports Med 2011; 30: 417-434. [CrossRef]
3. Campanelli G. Pubic inguinal pain syndrome: so-called sports hernia. Hernia 2010; 14: 1-4. [CrossRef]
4. Hacney RG. The sports hernia: a cause of chronic groin pain. Br J Sports Med 1993; 27: 58-62. [CrossRef]
5. Farber AJ, Wilckens JH. Sports hernia: diagnosis and therapeutic approach. J Am Acad Orthop Surg 2007; 15: 507-514.
6. Falvey EC, Franklyn-Miller A, McCrory PR. The groin triangle: a patho-anatomical approach to the diagnosis of chronic groin pain in athletes. Br J Sports Med 2009; 43: 213-220. [CrossRef]
7. Kingston JA, Jegatheeswaran S, Macutkiewicz C, Campanelli G, Lloyd DM, Sheen AJ. A European survey on the etiology, investigation and management of the "Sportsman's Groin". Hernia 2014; 18: 803-810. [CrossRef]
8. Rossidis G, Perry A, Abbas H, Motamarry I, Lux T, Farmer K, et al. Laparoscopic hernia repair with adductor tenotomy for athletic pubalgia: an established procedure for an obscure entity. Surg Endosc 2015; 29: 381-386. [CrossRef]
9. Hawkins RD, Hulse MA, Wilkinson C, Hodson A, Gibson M. The association football medical research program: an audit of injuries in professional football. Br J Sports Med 2001; 35: 43-47. [CrossRef]
10. Arnason A, Sigurdsson SB, Gudmundsson A, Holme I, Engebretsen L, Bahr R. Risk factors for injuries in football. Am J Sports Med 2004; 32: 5-16. [CrossRef]
11. Gilmore OJ. Gilmore's groin. Journal of the Society of Sports Therapists 1992;4:12-14.
12. Gilmore OJ. Gilmore's groin: ten years experience of groin disruption-a previously unsolved problem in sportsmen. Sports Med Soft Tissue Trauma 1991;1:12-14.
13. Taylor DC, Meyers WC, Moylan JA, Lohnes J, Bassett FH, Garrett WE Jr. Abdominal musculature abnormalities as a cause of groin pain in athletes. Inguinal hernias and pubalgia. Am J Sports Med 1991; 19: 239-242. [CrossRef]
14. Gullmo A. Herniography. The diagnosis of hernia in the groin and incompetence of the pouch of Douglas and pelvic floor. Acta Radiol Suppl 1980; 361: 1-76.
15. Ekberg O, Blomquist P, Olsson S. Positive contrast herniography in adult patients with obscure groin pain. Surgery 1981; 89: 532-535.
16. Polglase AL, Frydman GM, Farmer KC. Inguinal surgery for debilitating chronic groin pain in athletes. Med J Aust 1991; 155: 674-677.
17. Malycha P, Lovell G. Inguinal surgery in athletes with chronic groin pain: the 'sportsman's hernia'. Aust NZJ Surg 1992; 62: 123-125. [CrossRef]
18. Caudill P, Nyland J, Smith C, Yerasimides J, Lach J. Sports hernias; a systematic literature review. Br J Sports Med 2008; 42: 954-964. [CrossRef]
19. Garvey JF, Read JW, Turner A. Sportsman hernia: what can we do? Hernia 2010; 14: 17-25. [CrossRef]
20. Susmallian S, Ezri T, Elis M, Warters R, Charuzi I, Muggia-Sullam M. Laparoscopic repair of 'sportsman's hernia' in soccer players as treatment of chronic inguinal pain. Med Sci Monit 2004; 10: 52-54.
21. Kesek P, Ekberg O, Westlin N. Herniographic findings in athletes with unclear groin pain. Acta Radiol 2002; 43: 603-608. [CrossRef]
22. Larson CM, Pierce BR, Giveans MR. Treatment of athletes with symptomatic intra-articular hip pathology and athletic pubalgia/sports hernia: a case series. Arthroscopy 2011; 27: 768-775. [CrossRef]
23. LeBlanc KE, LeBlanc KA. Groin pain in athletes. Hernia 2003; 7: 68-71. [CrossRef]
24. Anderson KA, Strickland SM, Warren R. Hip and groin injuries in athletes. Am J Sports Med 2001; 29: 521-533.
25. Joesting DR. Diagnosis and treatment of sportman's hernia. Curr Sports Med Rep 2002; 1: 121-124. [CrossRef]
26. Minnich JM, Hanks JB, Muschaweck U, Brunt LM, Diduch DR. Sports hernia: a diagnosis and treatment highlighting a minimal repair surgical technique. Am J Sports Med 2011; 39: 1341-1349. [CrossRef]
27. Omar IM, Zoga AC, Kavanagh AC, Koulouris G, Lopez H, Chaabra A, et al. Athletic pubalgia and "sports hernia": optimal MRI imaging technique and findings. Radiographics 2008; 28: 1415-1438. [CrossRef]
28. Zoga AC, Kavanagh EC, Omar IM, Morrison WB, Koulouris G, Lopez H, et al. Athletic pubalgia and the "sports hernia": MR imaging findings. Radiology 2008; 247: 797-807. [CrossRef]
29. Albers SL, Spritzer CE, Garrett WE, Meyers WC. MR findings in athletes with pubalgia. Skeletal Radiol 2001; 30: 270-277. [CrossRef]
30. Orchard JW, Read JW, Neophyton J, Garlick D. Groin pain associated with ultrasound finding of inguinal canal posterior wall deficiency in Australian Rules footballers. Br J Sports Med 1998; 32: 134-139. [CrossRef]
31. Brittenden J, Robinson P. Imaging of pelvic injuries in athletes. Br J Radiol 2005; 78: 457-468. [CrossRef]
32. Panjabi MM. The stabilizing system of the spine. Part I. Function, dysfunction, adaptation, and enhancement. J Spinal Disord 1992; 5: 383-389. [CrossRef]
33. Morales-Conde S. Sportsman's hernia: an entity to be defined, diagnosed and treated properly? Videosurg Other Miniinvasive Techn 2009; 4: 32-41.
34. Fon LJ, Spence AJ. Sportsman's hernia. Br J Surg 2000; 87: 545-552. [CrossRef]
35. Paajanen H, Syvahuoko I, Airo I. Totally extraperitoneal endoscopic (TEP) treatment of sportsman's hernia. Surg Laparosc Endosc Percutan Tech 2004; 14: 215-218. [CrossRef]

36. Van Veen RN, De Baat P, Heljboer MP, Kazemier G, Punt BJ, Dwarkasing RS, et al. Successful endoscopic treatment of chronic groin pain in athletes. Surg Endosc 2007; 21: 189-193. [CrossRef]
37. Ziprin P, Prabhudesai SG, Abrahams S, Chadwick SJ. Transabdominal preperitoneal laparoscopic approach for the treatment of sportsman's hernia. J Laparoendosc Adv Surg Tech 2008; 18: 669-672. [CrossRef]
38. Paajanen H, Brinck T, Hermunen H, Airo I. Laparoscopic surgery for chronic groin pain in athletes is more effective than nonoperative treatment: a randomized clinical trial with magnetic resonance imaging of 60 patients with sportman's hernia (athletic pubalgia). Surgery 2011; 150: 99-107. [CrossRef]
39. Siddiqui MR, Kovzel M, Brennan S, Priest OH, Preston SR, Soon Y. A literature review on the role of totally extraperitoneal repairs for groin pain in athletes. Int Surg 2012; 97: 327-334. [CrossRef]
40. Lloyd DM, Sutton CD, Altafa A, Fareed K, Bloxham L, Spencer L, et al. Laparoscopic inguinal ligament tenotomy and mesh reinforcement of the anterior abdominal wall: a new approach for the management of chronic groin pain. Surg Laparosc Endosc Percutan Tech 2008; 18: 363-368. [CrossRef]
41. Srinivasan A, Schuricht A. Long-term follow-up of laparoscopic preperitoneal hernia repair in professional athletes. J Laparoendosc Adv Surg Tech A 2002; 12: 101-106. [CrossRef]
42. Genitsaris M, Goulimaris I, Sikas N. Laparoscopic repair of groin pain in athletes. Am J Sports Med 2004; 32: 1238-1242. [CrossRef]
43. Dudai M. Twelve years of experience with laparoscopic treatment of sportsman hernia in 546 groins. How did we improve our treatment and results. Surg Laparosc Endosc Percutan Tech 2006; 16: 554-555. [CrossRef]
44. Mann CD, Sutton CD, Garcea G, Lloyd DM. The inguinal release procedure for groin pain: initial experience in 73 sportsmen/women. Br J Sports Med 2009; 43: 579-583. [CrossRef]
45. Meyers WC, Foley DP, Garrett WE, Lohnes JH, Mandelbaum BR. Management of severe lower abdominal or inguinal pain in high performance athletes. Am J Sports Med 2000; 28: 2-8.
46. Meyers WC, McKechnie A, Philippon MJ, Horner MA, Zoga AC, Devon ON. Experience with "sports hernia"spanning two decades. Ann Surg 2008; 248: 656-665. [CrossRef]
47. Muschaweck U, Berger L. Minimal repair technique of sportsmen's groin: an innovative open-suture repair to treat chronic inguinal pain. Hernia 2010; 14: 27-33. [CrossRef]
48. Muschaweck U, Berger L. Sportsmen's groin-diagnostic approach and treatment with the minimal repair technique: a single center uncontrolled clinical review. Sports Health 2010; 2: 216-221. [CrossRef]
49. Brown RA, Mascia A, Kinnear DG, Lacroix VJ, Feldman L, Mulder D. An 18-year review of sports groin injuries in the elite hockey player: clinical presentation, new diagnostic imaging, treatment and results. Clin J Sport Med 2008; 18: 221-226. [CrossRef]
50. Garvey JF, Hazard H. Sports hernia or groin disruption injury? Chronic athletic groin pain: a retrospective study of 100 patients with long-term follow-up. Hernia 2014; 18: 815-823. [CrossRef]

Case Series / *Olgu Serisi*

Ulus Cerrahi Derg 2016; 32: 130-133

DOI: 10.5152/UCD.2015.2947

Unusually located primary hydatid cysts

İlginç yerleşimli primer kist hidatik

Nihat Aksakal[1], Metin Kement[2], Nuri Okkabaz[2], Yunus Emre Altuntaş[2], Mustafa Öncel[2]

ABSTRACT

The hydatid disease caused by *Echinococcus granulosus* is an endemic parasitic disease affecting several Mediterranean countries. Echinococcal cysts are mostly located in the liver and the lung, but the disease can be detected anywhere in the body. In this study, we present uncommon extrahepatic localizations of primary hydatid disease. Patients who were operated on for hydatid disease or cystic lesions, which were later diagnosed as hydatid disease, between 2004 and 2010 were retrieved retrospectively. Patients with lesions localized outside the liver and the lung were enrolled in the study. Eight patients with extrahepatic primary hydatid disease were treated surgically at our clinic. The cysts were located in the scapular region, spleen, pancreas, lumbosacral region and gluteal muscle. Surgical techniques were partial or total cystectomy with or without tube drainage. Splenectomy was performed for splenic hydatid disease and partial pericystectomy, Roux-en-Y cystojejunostomy, cholecystectomy and T-tube drainage for pancreatic hydatid disease. There were no complications or mortality in the postoperative period. Hydatid cyst should be considered in the differential diagnosis of cystic lesions, especially in endemic areas. Surgical technique should be planned according to the location of the cyst.

Keywords: Hydatid cyst, rare localization, primary hydatid disease

ÖZ

Echinococcus granulosus parazitinin neden olduğu hidatik hastalık birçok Akdeniz ülkesinde endemik olarak görülmektedir. Hidatik kistler çoğunlukla karaciğer ve akciğerde yerleşmekle birlikte vücudun herhangi bir bölgesinde görülebilmektedir. Bu yazıda nadir görülen karaciğer dışı primer kist hidatik olgularının sunulması amaçlandı. 2004-2010 yılları arasında hidatik hastalık ön tanısıyla ya da sonradan hidatik hastalık olduğu anlaşılan kistik lezyonlar için opere edilen hastalar geriye dönük olarak derlendi. Karaciğer ve akciğer dışı yerleşimli kist hidatik tanısı alan hastalar çalışmaya dahil edildi. Bu dönemde 8 hasta karaciğer dışı primer kist hidatik tanısıyla kliniğimizde cerrahi olarak tedavi edildi. Kistlerin yerleşimi: skapular kas içi, dalak, pankreas, lumbosakral bölge ve gluteal kas içiydi. Dalak yerleşimli kistler için splenektomi, pankreas yerleşimli kist hidatik için parsiyel kistektomi, Roux-en-Y kistojejunostomi, kolesistektomi ve T-tüp drenaj prosedürleri uygulandı. Diğer kistler için ise parsiyel veya total kist eksizyonu uygulandı. Erken postoperatif dönemde komplikasyon veya mortalite gözlenmedi. Özellikle endemik bölgelerde kistik lezyonların ayırıcı tanısında kist hidatik düşünülmelidir. Uygulanacak cerrahi tekniğe kistin yerleşimine göre karar verilmelidir.

Anahtar kelimeler: Kist hidatik, primer hidatik hastalık, nadir yerleşim

INTRODUCTION

Hydatid disease is a parasitic infection that is usually caused by Echinococcus granulosus. Humans are intermediate hosts and become infected by handling infected dogs or other carnivore hosts. Echinococcal cysts are mostly located in the liver (70%) and the lung (25%) (1). Primary isolated extrahepatic hydatid disease is mostly seen within the abdomen with an incidence of 6-11% (2). Although some patients may be asymptomatic, the clinical presentation is mostly with abdominal pain or swelling of soft tissue with respect to disease localization, i.e. spleen, pancreas, kidney, retroperitoneum, urinary bladder, ovaries, bone, heart, thoracic wall, spinal column, thyroid gland, brain and muscles (1-4). Although radical excision of the cyst is recommended whenever possible, conservative surgery may be needed in a select group of cases (2). This paper aims to review patients operated in our department for hydatid disease located outside the liver and the lungs.

MATERIALS AND METHODS

A retrospective chart review was done for all patients operated for hydatid disease between 2005 and 2010 in our institution. Those who had a hepatic and/or pulmonary disease were excluded. Then, written informed consent was obtained from patients who participated in this study. The localizations were classified into two groups as intra-abdominal or intramuscular, in order to obtain homogenous data. Demographics, preoperative information (symptoms and signs, serologic tests, radiologic imaging), operative findings and techniques, postoperative data (complications, hospital stay) and surveillance (follow-up periods, outcome, and recurrence) records were retrieved from patient files.

Indirect hemagglutination (IHA) test was the available method for serological confirmation. Albendazol (Andazol/Biofarma) was chosen as the antihelmintic drug, if it was decided to treat the patient before surgery.

[1]Department of General Surgery, İstanbul University İstanbul School of Medicine, İstanbul, Turkey

[2]Clinic of General Surgery, Dr. Lütfi Kırdar Kartal Training and Research Hospital, İstanbul, Turkey

Address for Correspondence
Yazışma Adresi

Nihat Aksakal
e-mail: aksakalnihat@yahoo.com

Received / *Geliş Tarihi*: 15.10.2014
Accepted / *Kabul Tarihi*: 26.12.2014

Table 1. Preoperative data of the patients

Patient no.	Age (yrs)	Sex	Symptoms and signs	Serological tests	Radiologic imaging	Localization
1	49	F	Abdominal pain	IHA +	CT, US	Spleen
2	32	M	Abdominal pain	IHA +	CT, US	Spleen, peritoneal cavity
3	49	F	Abdominal pain	IHA -	CT, US	Spleen
4	14	M	Abdominal pain, jaundice	IHA -	CT, MRI, US	Head of pancreas
5	37	F	Abdominal pain	IHA +	CT, US	Pelvis
6	37	F	Palpable mass	IHA-	US	Scapular region
7	20	F	Palpable mass	IHA -	MRI	Lumbosacral region
8	61	M	Palpable mass, gluteal pain	IHA +	US, CT	Gluteal muscle

F: female; M: male; IHA: immune hemagglutination; CT: computed tomography; MRI: magnetic resonance imaging; US: ultrasonography

Table 2. The operative and long-term outcome details of the patients

Patient no.	Operative approach	Hospital stay (day)	Follow-up period (month)	Long-term outcome
1	Splenectomy	3	47	Incisional hernia
2	Splenectomy, cystectomy	5	69	-
3	Splenectomy	6	70	-
4	Partial pericystectomy Cystojejunostomy Jejunojejunostomy Cholecystectomy T-tube drainage	13	69	-
5	Laparoscopic total cystectomy	3	39	-
6	Total cystectomy	1	37	-
7	Total cystectomy	1	30	-
8	Total cystectomy	1	36	-

RESULTS

Fifty-two patients were operated in our institution for hydatid disease between 2005 and 2010. Among those, eight (15.4%) patients (five females [62.5%] and mean±SD age was 37.4±16.9 years) had extrahepatic and extrapulmonary disease. Hydatid cysts were located intra-abdominally (n=5; 62.5%) (spleen [n=3; 37.5%], pancreas [n=1; 12.5%] and pelvis [n=1; 12.5%]) or intra-muscularly (n=3; 37.5%) (m. trapezius [n=1; 12.5%], m. latissimus dorsi [n=1; 12.5%] and m. gluteus maximus [n=1; 12.5%]). In a patient (#2), there was another cyst attached to the spleen and splenic flexure of the colon; however, this case was accepted to have a disease located to the spleen (Table 1).

Preoperative signs and symptoms were related to the size and localization of the cysts: abdominal pain (n=5; 62.5%), palpable mass (n=3; 37.5%), jaundice (n=1; 12.5%) and gluteal pain (n=1; 12.5%). Ultrasonography (USG), computed tomography (CT) and/or magnetic resonance imaging (MRI) were used as diagnostic tools in 6 (75%), 5 (62.5%) and/or 2 (25%) patients, respectively. The diagnosis could be preoperatively achieved in most of the patients (n=5; 62.5%). However, hydatid disease was diagnosed with direct observation of parasites during surgical intervention in 2 (25%) cases, in which the cysts were located in the pancreas and the shoulder. The preoperative details of the patients and diseases were presented in Table 1.

Splenectomy was required in three patients (Figure 1). Of those, the cyst attached to the spleen was totally removed in a case (#2) (Table 2). In a 14 year-old boy (#4), the cyst was located at the head of the pancreas causing abdominal pain and jaundice (Figure 2). Concerning the relatively high probability of morbidity and mortality after pancreaticoduodenectomy, a possible alternative intervention, partial pericystectomy was combined with a Roux-en-Y anastomosis in between the remaining cyst and jejunum, and a T-tube choledocostomy was performed in addition to cholecystectomy due to the connection of the distal common bile duct and Wirsung duct to the cyst. The intramuscularly located parasites were treated with total cyst removal (#6, 7 and 8) (Table 2). Scolicidal agents (20% hypertonic saline) were routinely used in order to decrease the risk of secondary disease in all patients.

The postoperative periods were uneventful in all patients. The mean (±SD) hospital stay was 6.8±4.3 days in patients who had an intra-abdominally located disease. Albendazole (10-15 mg/kg/day) was postoperatively used in six (85%) patients with

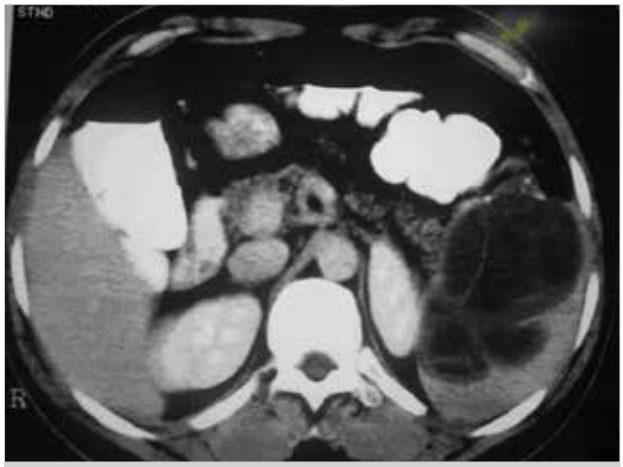

Figure 1. Computed tomography view of a large splenic cyst

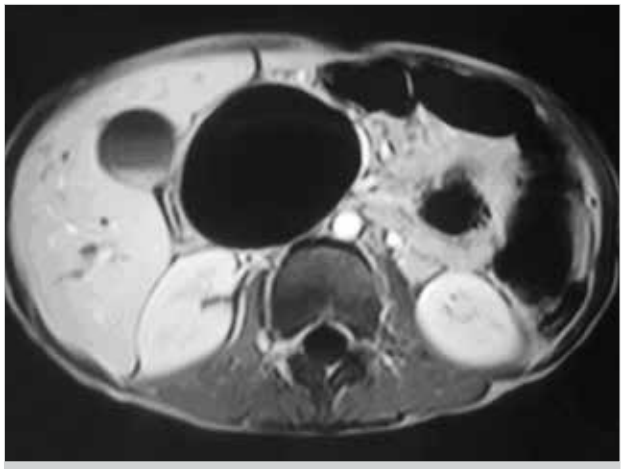

Figure 2. Magnetic resonance imaging view of a pancreatic cyst

monthly evaluation for hepatic toxicity. All cases with intramuscular cysts were discharged from the hospital on day 1. No recurrence was observed after a mean (±SD) follow-up period of 39.1 ±17.7 months. An incisional hernia was observed in a single patient (#1) who then underwent a hernia repair procedure (Table 2).

DISCUSSION

Hydatid disease is an endemic parasitic disease, and is still a problem showing worldwide distribution, especially in sheep-raising areas. The most frequent location of hydatid disease is the liver, because it is the first and the largest filter of parasitic embryos migrating from the intestine via the portal stream. If they escape the hepatic filter, the embryos enter into the systemic circulation and settle in the lungs or, rarely, in other organs (3). Extrahepatic localization of primary hydatid disease is rarely detected without hepatic involvement (5).

A serious diagnostic problem in this entity is an unusual location of primary hydatid disease (6, 7). The diagnosis is based on clinical symptoms and signs, laboratory and radiologic examinations. Non-complicated hydatid cysts are usually asymptomatic. The symptoms are generally non-specific and are related to local mass effect or cyst complication. The symptoms of hydatid cyst are organ-specific. In our patients, the presenting symptoms were abdominal pain (5 cases), jaundice (one case), and swelling (three cases) (Table 1).

Serology should be used to confirm a tentative diagnosis of hydatid disease (8). However, serologic examinations have the problems of low diagnostic sensitivity and specificity (9). IHA test was used for serologic confirmation in all patients (after surgery in two patients). Positive IHA test results were obtained in 50% (4/8) of cases.

The clinical features and immunologic test are not sufficient for a definite diagnosis in most cases. The preoperative diagnosis is based on radiologic examination (10). US, CT and MRI were used in the diagnosis of hydatid disease in our patients. The cystic lesion was detected in all patients. The images, clinical features and immunologic test were suspicious for hydatid cyst in 87.5% (7/8) of the patients. The patients underwent surgery for the cystic lesions and the histology evaluation confirmed the diagnosis of hydatid disease. The diagnosis was established after surgery by histological examination in a patient who had no sign of hydatid disease in preoperative clinical and radiologic examinations.

Surgery is still the treatment of choice with supplementary anti-helmintic chemotherapy. The surgical technique preferred was planned according to the location of the cysts. The optimal treatment is total cystectomy without entering into the cavity. But when total cystectomy is not possible because of anatomic location of the cyst or invasion to vital structures, anatomic resection, partial cystectomy, irrigation with scolicidal agent, and tube drainage of the cyst without contamination of the field are the treatments of choice. In our patients, splenectomy was performed for splenic hydatid disease and partial pericystectomy, Roux-en-Y cystojejunostomy, cholecystectomy and T-tube drainage for pancreatic hydatid disease. Scapular, lumbosacral and gluteal hydatid cysts were removed totally.

CONCLUSION

Primary extrahepatic hydatid cysts are rare and only a few sporadic cases have been reported. Although liver and lung are the commonly involved organs, hydatid disease can be seen in any organ or area throughout the body and suspicion of this disease should be justified in patients presenting with a cystic mass. In addition to clinical evaluation and laboratory examination, the diagnosis of hydatid disease is based on imaging. Especially CT should be performed before any surgical intervention in case of an uncommon location of hydatid disease. Surgery is still the treatment of choice. The surgical technique preferred should be planned according to the location of the cysts.

Informed Consent: There were no direct interactions with subjects and knowledge gained would not impact subject's clinical care, thus, informed consent was not obtained.

Peer-review: Externally peer-reviewed.

Author Contributions: Concept – N.A., M.K., Y.E.A., N.O., M.Ö.; Design - N.A., M.K., Y.E.A., N.O., M.Ö.; Supervision - N.A., M.K., Y.E.A., N.O., M.Ö.; Data Collection and/or Processing – Y.E.A., N.O.; Analysis and/or Interpretation – N.A., M.K., N.O., M.Ö.; Literature Search – M.Ö., N.A.; Writing Manuscript – N.A., M.Ö.; Critical Review - N.A., M.K., Y.E.A., N.O., M.Ö.

Conflict of Interest: No conflict of interest was declared by the authors.

Financial Disclosure: The authors declared that this study has received no financial support.

Hasta Onamı: Bu çalışma için hastalarla direkt iletişim kurma gerekmediğinden ve edinilen bilgiler hastaların klinik seyrini değiştirmeyeceğinden bilgilendirilmiş onam alınmamıştır.

Hakem Değerlendirmesi: Dış bağımsız.

Yazar Katkıları: Fikir – N.A., M.K., Y.E.A., N.O., M.Ö.; Tasarım - N.A., M.K., Y.E.A., N.O., M.Ö.; Denetleme - N.A., M.K., Y.E.A., N.O., M.Ö.; Veri Toplanması ve/veya İşlemesi – Y.E.A., N.O.; Analiz ve/veya Yorum – N.A., M.K., N.O., M.Ö.; Literatür Taraması – M.Ö., N.A.; Yazıyı Yazan – N.A., M.Ö.; Eleştirel İnceleme - N.A., M.K., Y.E.A., N.O., M.Ö.

Çıkar Çatışması: Yazarlar çıkar çatışması bildirmemişlerdir.

Finansal Destek: Yazarlar bu çalışma için finansal destek almadıklarını beyan etmişlerdir.

REFERENCES

1. Col C, Col M, Lafci H. Unusual localizations of hydatid disease. Acta Med Aust 2003; 2: 61-64. [CrossRef]
2. Makni A, Jouini M, Kacem M, Safta ZB. Extra-hepatic intra-abdominal hydatid cyst: which characteristic, compared to the hepatic location? Updates Surg 2013; 65: 25-33.
3. Balik AA, Çelebi F, Basoglu M¸ Ören D, Yildirgan I, Atamanalp SS. Intra-abdominal extrahepatic Echinococcosis. Surg Today 2001; 31: 881-884. [CrossRef]
4. Guraya SY, Alzobydi AH, Guraya SS. Primary extrahepatic hydatid cyst of the soft tissue: a case report. J Med Case Rep 2012; 6: 404. [CrossRef]
5. Hamamci O, Besim H, Korkmaz A. Unusual locations of hydatid disease and surgical approach. ANZ J Surg 2004; 74: 356-360. [CrossRef]
6. Tsaroucha AK, Polychronidis AC, Lyrantzopoulos N, Pitiakoudis MS, Karayiannakis A, Manolas KJ, et al. Hydatid disease of the abdomen and other locations. World J Surg 2005; 29: 1161-1165 [CrossRef]
7. Polat P, Kantarci M, Alper F, Suma S, Koruyucu MB, Okur A. Hydatid disease from head to toe. Radiographics 2003; 23: 475-494. [CrossRef]
8. Brunetti E, Kern P, Vuitton DA; Writing Panel for the WHO-IWGE. Expert consensus for the diagnosis and treatment of cystic and alveolar echinococcosis in humans. Acta Trop 2010; 114: 1-16. [CrossRef]
9. McManus DP, Zhang W, Li J, Bartley PB. Echinococcosis. Lancet 2003; 362: 1295-1304. [CrossRef]
10. Mandal S, Mandal MD. Human cystic echinococcosis: epidemiologic, zoonotic, clinical, diagnostic and therapeutic aspects. Asian Pac J Trop Med 2012; 5: 253-260. [CrossRef]

Ulus Cerrahi Derg 2016; 32: 134-136
DOI: 10.5152/UCD.2015.2857

Case Report / *Olgu Sunumu*

Perforated double appendicitis: Horseshoe type

Atnalı tipi perfore çift apandisit

Serap Pamak Bulut[1], Neslihan Cabıoğlu[2], Muzaffer Akıncı[3]

ABSTRACT

Appendix vermiformis duplex is an infrequent malformation. However if it is missed out, there might be some complications and medicolegal troubles. A surgeon must be aware of any other appendix during appendectomy. Therefore, the possible locations and shapes described in the Cave-Wallbridge classification should be considered by the surgeon. In this case report, we present a patient with a horseshoe-type dupplication of appendix in a perforated appendicitis diagnosed during an emergency laparotomy.

Keywords: Appendix vermiformis duplex, appendiceal duplication, perforated appendicitis, double appendicitis, double appendix

ÖZ

Appendiks vermiformis dupleks, sık rastlanmayan bir malformasyondur. Bununla birlikte apandisit vakalarında gözden kaçtıgı taktirde bir takım tıbbi komplikasyonlara ve hukuki sonuçlara yol açması bakımından önem taşımaktadır. Cerrah, appendektomi sırasında ikinci bir appendiksin olabilecegini unutmamalıdır. Bu nedenle Cave-Wallbridge sınıflamasında tarif edilen olası yerleşim ve şekiller bilinmelidir. Bu vaka sunumunda perfore apandisit tespit ettiğimiz bir hastada at nalı şeklindeki appendiks duplikasyonunu irdeledik.

Anahtar Kelimeler: Apendiks vermiformis dupleks, perfore apandisit, çifte apandisit, çifte apendiks

INTRODUCTION

Although appendicitis is frequently seen in surgical practice; duplication of appendix is quite rare. Fewer than 100 cases have been reported so far. The incidence of duplicated appendix was reported to range from 2 in 50,000 (0.004%) to 1 in 10,956 (0.009%) in seperate studies (1). Even though routine exploration of appendiceal duplication has not been suggested during appendectomy because of it's rarity and increased complication rate, a synchronous second appendicitis or second appendicitis in a patient with appendectomy should not be overlooked due to the possible medical and legal complications in suspicious cases.

CASE PRESENTATION

A 52-year-old female presented with a chief complaint of belly ache and nausea for 5 days. She also complained about the loss of appetite. She had no previous health problems. On physical examination, the patient had fever recorded as 37.8°C (tympanic) accompanied by a rectal temperature of 38.3°C. Her abdominal examination revealed right lower quadrant pain with guarding and rebound tenderness and increased pain with coughing at Mc Burney's point. Her bowel sounds were found to be normoactive. Complete blood count and urine analysis revealed normal findings. Her plain chest and abdominal radiographs had no abnormal findings. Abdominal ultrasonography showed that an inflamed bowel segment formed a mass of 31 x 35 mm with an increased echogenity due to edema in the surrounding mesentery in the right lower quadrant due to the marked periappendiceal fat echogenicity. The computed tomography scan with oral and intravenous contrast showed that an inflamed bowel segment formed a mass of 4 x 3 cm in size which mimicked a plastrone secondary to acute appendicitis and increased reticular density in periappendiceal mesenteric tissue in the right lower quadrant.

Surgery was planned with a prediagnosis of acute appendicitis. Laparotomy was performed via Mc Burney's incision. The operative findings were two tubular structures surrounded by omentum at the top perforated with a purulent fluid around the lesion (Figure 1). Both of the tubular appendiceal structures were reaching out to cecum side to side. For both of the appendices, appendectomies were performed and proximal stumps were ligated twice. The postoperative course was uneventful. The patient was discharged without any complication after four days. The pathology report revealed an irregularly shaped browny fatty tissue with a size of 8 x 6 x 4 cm and appendices both measuring 8 cm in lenght and 1 cm in diameter within the previously described fatty tissue which was folded back like a horseshoe. There was a a perforation at one of the two tips and both inside and around the lumen of the perforated one.

[1]Clinic of General Surgery, Haseki Training and Research Hospital, İstanbul, Turkey
[2]Department of General Surgery, İstanbul University İstanbul School of Medicine, İstanbul, Turkey
[3]Clinic of General Surgery, Haseki Training and Research Hospital, İstanbul, Turkey

Address for Correspondence
Yazışma Adresi
Serap Pamak Bulut
e-mail: drpamak@yahoo.com

Received / *Geliş Tarihi*: 09.08.2014
Accepted / *Kabul Tarihi*: 24.11.2014
Available Online Date / *Çevrimiçi Yayın Tarihi*: 19.06.2015

Figure 1. Intraoperative view of perforated horseshoe appendicitis

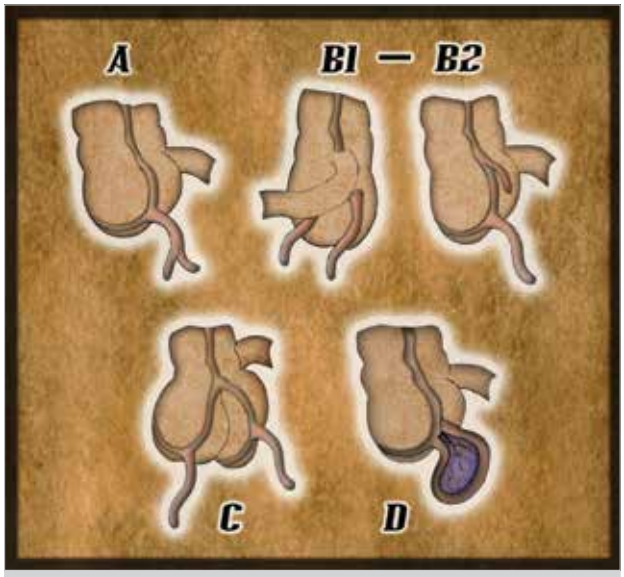

Figure 2. Modified Cave-Wallbridge classification; Type A: Partial dupplication of appendix. Type B1: (Bird type) Two appendices are symmetrically placed on either side of the ileocecal valve. Type B2: (taenia coli-type) One appendix is at the usual site and the other one is far away along the lines of taenia. Type C: Dupplication of both cecum and appendix. Type D: (Horseshoe type) One appendix has two openings into the cecum

DISCUSSION

Preoperative diagnosis of a duplicated appendix is not easy at all for the surgeons and radiologists. Routine radiological imaging studies like ultrasonography and computerized tomography (CT) cannot distinguish this abnormal duplication of intestines from other pathologic lesions. If an experienced radiologist looks for this abnormality with a clinical suspicion in the CT of a patient with a right lower quadrant pain with a history of a previous appendectomy, the second lumen of the intestine could sometimes be visualized. In our case, preoperative radiological findings in ultrasonography and CT suggested a plastron secondary to acute appendicitis. When discussed with the radiologist about CT images after the operation, the radiologist could not distinguish two seperate lumens consistent with double appendix from the surrounding tissues.

Double appendix is generally recognized incidentally at surgery or on postmortem examination (1). It can rarely be picked up on barium enema for other reasons (2). Consequently, imaging studies is not useful for diagnosis of dupplicated appendix. Especially when duplication of appendix is encountered in childhood, other intestinal, genito-urinary or vertebral malformations must be explored (3).

The possible locations and shapes of double appendix were described in the Cave-Wallbridge classification (Figure 2). The present case was Type D horseshoe type according to the Cave-Wallbridge classification. Localization of appendices may be either on taenia side to side as seen in our case or in distant places on both sides of ileocecal valve. In Kothari's case, one of the appendices was located near ileocecal valve close to ileum and the other was located in the pelvis. That was type C dupplication with double cecum (4). In differential diagnosis, diverticulum of the cecum or appendix should be considered. As in our case, definitive diagnosis can be eventually made by histopathologic examination (5-7).

CONCLUSION

Since preoperative radiological identification of duplication of appendix is difficult, the surgeon's intraoperative attention and awareness are vital in point of diagnosis. Macroscopic view and histopathological examination are substantially pathognomonic. This case has been alerting and awakening for surgeon about anatomic variations. Especially a "retrograde appendectomy" of an unrecognized case can easiliy result in an incomplete surgery when the surgeon misses the second opening to the cecum in difficult and laparoscopic cases which can create medicolegal issues.

Informed Consent: All necessary consents required by applicable law from the patient whose information is included in the article have been obtained in writing.

Peer-review: Externally peer-reviewed.

Author Contributions: Concept - N.C.; Design - S.P.B.; Supervision - M.A.; Data Collection and/or Processing - N.C., S.P.B.; Analysis and/or Interpretation - N.C., S.P.B.; Literature Review - S.P.B.; Writer - N.C., S.P.B.; Critical Review - M.A.

Conflict of Interest: No conflict of interest was declared by the authors.

Financial Disclosure: The authors declared that this study has received no financial support.

Hasta Onamı: Makalede bilgileri verilen hastadan yürürlükteki kanunların gerektirdiği tüm izinler yazılı olarak alınmıştır.

Hakem değerlendirmesi: Dış bağımsız.

Yazar Katkıları: Fikir - N.C.; Tasarım - S.P.B.; Denetleme - M.A.; Veri toplanması ve/veya işlemesi - N.C., S.P.B.; Analiz ve/veya yorum - N.C., S.P.B.; Literatür taraması - S.P.B.; Yazıyı yazan - N.C., S.P.B.; Eleştirel İnceleme - M.A.

Çıkar Çatışması: Yazarlar çıkar çatışması bildirmemişlerdir.

Finansal Destek: Yazarlar bu çalışma için finansal destek almadıklarını beyan etmişlerdir.

REFERENCES

1. Collins DC. A study of 50,000 specimens of human vermiform appendix. Surg Gynaecol Obstet 1955; 101: 437-446.
2. Peddu P, Sidhu PS. Appearance of Type B duplex appendix on barium enema. Br J Radiol 2004; 77: 248-249. **[CrossRef]**
3. Eroglu E, Erdogan E, Gundogdu G, Dervisoglu S, Yeker D. Dupplication of appendix vermiformis: a case in child. Tech Coloproctol 2002; 1: 55-57. **[CrossRef]**
4. Kothari AA, Yagnik KR, Hathila VP. Dupplication of vermiform appendix. J Postgrad Med 2004; 50: 285-286.
5. Mesko TW, Lugo R, Breitholtz T. Horseshoe anomaly of the appendix: a previously undescribed entity. Surgery 1989; 106: 563-566.
6. Scarff JE, Harrold MW, Wylie JH. Duplication of the vermiform appendix. New variant of a rare anomaly. South Med J 1982; 75: 860-862. **[CrossRef]**
7. Wallbridge PH. Double appendix. Br J Surg 1963; 50: 346. **[CrossRef]**

Ulus Cerrahi Derg 2016; 32: 137-139
DOI: 10.5152/UCD.2014.2296

Olgu Sunumu / *Case Report*

Nadir bir inguinal herni nedeni: skrotal sistosel

A rare cause of inguinal hernia: scrotal cystocele

İsmail Zihni[1], Ali Duran[2], Volkan Soysal[3]

ÖZ

İnguinal kanal içerisinde mesane fıtıklaşması nadir görülmektedir. Tüm inguinal fıtıkların %1-3'ünü oluşturur. Mesane fıtıkları sıklıkla asemptomatik olup tanı genellikle cerrahi sırasında ya da intraoperatif gelişen mesane yaralanması sonucu konur. Alt üriner sistem semptomlu veya önceden geçirilmiş fıtık operasyonu öyküsü bulunan erkek hastalarda mesane fıtığı riski artmıştır. Tipik olarak hastalarda inguinal veya skrotal şişlik, dizüri ve miksiyondan sonra skrotal şişliğin küçülmesi yakınmaları vardır. Radyolojik görüntüleme ile erken tanı cerrahi sırasında komplikasyonlardan korunmak için önemlidir. Intravenöz piyelografi, retrograd sistografi, pelvik ultrasound, bilgisayarlı tomografi ve manyetik rezonans görüntüleme preoperatif tanıda kullanılabilir. Skrotal şişlik nedeniyle kliniğimize başvuran hastadan alınan anamnez sonucunda klinik şüphe üzerine çekilen retrograd sistografi ile tanıya gidilen skrotal mesane fıtığı sunulmaktadır.

Anahtar Kelimeler: Mesane, inguinal herni, herni

ABSTRACT

Herniation of the urinary bladder into the inguinal canal is rare. It constitutes 1-3% of all inguinal hernias. Bladder herniation is usually asymptomatic, and it is usually diagnosed during surgery or as a result of intra-operative bladder injury. Male patients with lower urinary tract symptoms or with a history of previous hernia surgery are at increased risk of bladder herniation. Typically, patients complain of inguinal or scrotal swelling, dysuria and shrinkage of scrotal swelling after voiding. Early diagnosis with radiological imaging is important to prevent complications during surgery. Intravenous pyelography, retrograde cystography, pelvic ultrasound, computed tomography and magnetic resonance imaging can be used for preoperative diagnosis. In this report, a patient is presented who presented to our clinic with scrotal swelling and was diagnosed with scrotal bladder herniation by retrograde cystography, taken due to clinical suspicion based on his history.

Key Words: Bladder, inguinal hernia, herniation

GİRİŞ

İnguinal fıtıklar, nüfusun yaklaşık %3-8'inde görülür (1). Fıtıkların, %75-85'i erkeklerde görülmektedir. İnguinal fıtıklar tüm fıtıkların %80-83'ünü oluşturur (%50'si indirekt inguinal, %25'i direkt inguinal, %5'i femoral). Mesanenin inguinal kanal içerisine fıtıklaşması ise sık rastlanılan bir durum değildir (2). Elli yaş üstü erkeklerde insidansı %1-3 arasında değişmektedir (3, 4). Mesanenin büyük bir kısmı fıtıklaşabileceği gibi sadece bir divertikül de fıtıklaşabilir. Mesanenin skrotuma fıtıklaşması ilk kez 1951 yılında Levine (5) tarafından skrotal sistosel olarak tanımlanmıştır. Etyolojide üriner trakt obstrüksiyonu, kronik mesane distansiyonu, mesane tonusunun kaybolması, peiritis, perivezikal yağ dokusunun protrüzyonu, obezite, pelvik kitle, geçirilmiş fıtık operasyonu bulunmaktadır (6). Mesane fıtıklaşması genellikle asemptomatik olarak seyretmekte ve rastlantısal olarak saptanmakta nadiren de olsa üriner obstrüksiyon bulgularıyla ortaya çıkabilmektedir. Teşhis genellikle yapılan fıtık ameliyatında konmaktadır. İyi bir anamnez ve radyolojik görüntüleme yardımıyla erken tanı cerrahi onarım sırasında komplikasyonlardan korunmak için önemlidir. Bu olguda skrotal fıtık nedeniyle operasyona hazırlanan hastada rastlantısal olarak tanı konulan skrotal mesane fıtığı olgusu sunulmaktadır.

OLGU SUNUMU

Altmış sekiz yaşında yaklaşık 2 yıldır sağ skrotal şişlik, dizüri, miksiyon sonrası şişlikte azalma yakınmaları ile polikliniğimize başvuran erkek hastanın fizik muayenesinde sağda dev bir inguinoskrotal fıtık kesesi tespit edildi. Sağ testis palpabl olup normal boyutlarda idi. Hastanın laboratuvar bulguları normal sınırlardaydı. Hastada bilinen ek yandaş hastalık ve geçirilmiş ameliyat öyküsü yoktu. Hastanın anamnezde verdiği miksiyondan sonra skrotal şişliğin gerilemesi bilgisi üzerine hastaya çekilen retrograd sistografide mesanenin inguinal kanaldan skrotuma doğru ilerlediği görüldü (Şekil 1, 2).

Skrotal sistosel tanısıyla ameliyat kararı verildi, hastaya ameliyat tekniği hakkında bilgi verildi ve yazılı bilgilendirilmiş onam formu alındı. Stoppa yöntemiyle preperitoneal yaklaşarak mesane fıtık kesesinden ayrıldı ve prolen mesh takviyesi uygulandı. Hasta postoperatif ikinci günde taburcu edildi. 1 ay sonra çekilen kontrol sistogramda mesanenin normal lokalizasyonda olduğu, konturlarının normal olduğu ve inguinoskrotal fıtık olmadığı görüldü (Şekil 3).

[1]Süleyman Demirel Üniversitesi Tıp Fakültesi Hastanesi, Genel Cerrahi Anabilim Dalı, Isparta, Türkiye

[2]Mardin Kızıltepe Devlet Hastanesi, Genel Cerrahi Kliniği, Mardin, Türkiye

[3]İzmir Bozyaka Eğitim Araştırma Hastanesi, Genel Cerrahi Kliniği, İzmir, Türkiye

Yazışma Adresi
Address for Correspondence
İsmail Zihni
e-posta: ismailzihni@yahoo.com

Geliş Tarihi / *Received* : 31.03.2014
Kabul Tarihi / *Accepted*: 10.04.2014
Çevrimiçi Yayın Tarihi/
Available Online Date: 25.12.2014

Şekil 1. Oblik sistogramda sağ skrotuma uzanan skrotal sistosel görülmekte

Şekil 2. Lateral sistogramda skrotal sistosel görüntüsü

TARTIŞMA

Tüm inguinal fıtıkların %1-3'ü mesaneyi de içermektedir (3, 4). Fıtıklar sıklıkla inguinal ve femoral kanala doğrudur ancak iskiorektal, obturator ya da abdominal duvar kaynaklı da olabilir. Mesanenin skrotuma doğru ilerlemesi skrotal sistosel olarak ilk kez 1951 yılında Levine (5) tarafından tanımlanmıştır. Bu fıtıkların çoğunluğu bizim olgumuzda olduğu gibi sağ tarafta görülüp direkt fıtıklardır. Mesane fıtıkları peritonla ilişkisine göre üçe ayrılır. En sık paraperitoneal fıtık görülür. Fıtığın ekstraperitoneal parçası fıtık kesesinin medial duvarı boyunca seyreder. Daha az sıklıkla intraperitoneal ve ekstraperitoneal fıtık tipleri görülmektedir.

Şekil 3. Postoperatif sistogramda mesane normal lokalizasyonunda

Mesane fıtıklarının oluşumunda abdominal duvarın destekleyici dokusunda yapısal defekt veya yaşlanmayla gelen atrofisi üriner sistem çıkış obstrüksiyonları, perivezikal yağ protrüzyonu, destek dokuların zayıflığı ile birlikte mesane tonus kaybı, obezite predispozan faktör olarak yer almaktadır (7).

Küçük mesane fıtıkları genellikle asemptomatik seyreder. Fıtık büyüdükçe semptomlar ortaya çıkmaktadır. Hastalarda dizüri, noktüri, hematüri, miksiyon sırasında normal mesane kısmındaki idrarın boşalmasını takiben fıtıklaşan kısımdaki idrarı hastanın fıtık kesesini elle sıkarak boşaltması gibi yakınmalar mevcuttur. Olgumuzda da karşılaştığımız gibi miksiyon sonrası skrotal şişliğin azalması en spesifik bulgudur (8). Nadiren de olsa üriner obstrüksiyon bulgularıyla ortaya çıkabilmektedir. Teşhis genellikle yapılan fıtık ameliyatında konmaktadır. İyi bir anamnez ve radyolojik görüntüleme yardımıyla erken tanı cerrahi onarım sırasında komplikasyonlardan korunmak için önemlidir. Mesane fıtıklaşmasında temel görüntüleme seçenekleri intravenöz ürografi ve retrograd sistografi olup ultrasonografi uygulamaları da yararlıdır. Bilgisayarlı tomografi ise fıtığın lokalizasyonunun, içeriğinin ve abdominopelvik yapılar ile ilişkisinin değerlendirilmesinde tercih edilmesi gereken görüntüleme yöntemidir. Sistografi tanıda altın standart olarak kabul edilmektedir (9). Olgumuzda da preoperatif tanıda retrograd sistografiden yararlanılmıştır.

SONUÇ

İnguinal fıtık erişkin popülasyonda sık olarak görülür ve genellikle fıtık içeriği abdominal organları saran peritondur. İnguinal kanalda fıtık kesesi içinde barsak ansı, omentum veya sadece ekstraperitoneal yağ bulunabilir. Ancak bu vakada olduğu gibi fıtık kesesi içerisine mesane de girebilir. Mesane fıtığı rastlantısal olarak saptanmaktadır. İnguinal fıtık operasyonu sırasında gelişebilecek mesane ve üreter yaralanması gibi komplikasyonları önlemek açısından preoperatif tanı konulması önem arz etmektedir. Elli yaş üstü skrotal fıtık nedeniyle operasyon

planlanan üriner semptomları bulunan hastalarda mesane fıtıklaşması akla gelmeli, ucuz ve az zahmetli bir işlem olan retrograd sistografinin çekilmesi intraoperatif komplikasyonların önüne geçecektir.

Hasta Onamı: Yazılı hasta onamı bu olguya katılan hastadan alınmıştır.

Hakem değerlendirmesi: Dış bağımsız.

Yazar Katkıları: Fikir - İ.Z., A.D., V.S.; Tasarım - İ.Z., V.S.; Denetleme - İ.Z., A.D., V.S.; Kaynaklar - İ.Z.; Malzemeler - İ.Z.; Veri toplanması ve/veya işlemesi - İ.Z., A.D.; Analiz ve/veya yorum - İ.Z., V.S.; Literatür taraması - İ.Z., A.D., V.S.; Yazıyı yazan - İ.Z., A.D.; Eleştirel İnceleme - İ.Z.

Çıkar Çatışması: Yazarlar çıkar çatışması bildirmemişlerdir.

Finansal Destek: Yazarlar bu çalışma için finansal destek almadıklarını beyan etmişlerdir.

Informed Consent: Written informed consent was obtained from patient who participated in this case.

Peer-review: Externally peer-reviewed.

Author Contributions: Concept - İ.Z., A.D., V.S.; Design - İ.Z., V.S.; Supervision - İ.Z., A.D., V.S.; Funding - İ.Z.; Materials - İ.Z.; Data Collection and/or Processing - İ.Z., A.D.; Analysis and/or Interpretation - İ.Z., V.S.; Literature Review - İ.Z., A.D., V.S.; Writer - İ.Z., A.D.; Critical Review - İ.Z.

Conflict of Interest: No conflict of interest was declared by the authors.

Financial Disclosure: The authors declared that this study has received no financial support.

KAYNAKLAR

1. Koonz AR. Sliding hernia of diverticulum of bladder. AMA Arch Surg 1995; 70: 436. [CrossRef]
2. Curry NS. Hernias of the urinary tract. In: Pollack HM, McClennan BL. Clinical urography. 3rd ed. Philadelphia, PA: Saunders; 2000. p. 2981-2991.
3. Kim KH, Kim MU, Jeong WJ, Lee YS, Kim KH, Park KK, et al. Incidentally detected inguinoscrotal bladder hernia. Korean J Urol 2011; 52: 71-73. [CrossRef]
4. Fisher PC, Hollenbeck BK, Monntgomery JS, Underwood W 3rd. Inguinal bladder hernia masking bowel ischemia. Urology 2004; 63: 175-176. [CrossRef]
5. Levine B. Scrotal cystosele. J Am Med Assoc 1951; 147: 1439-1441. [CrossRef]
6. Ersoy E, Karagüzel E, Akgül T, Ayyildiz A, Germiyanoglu C. Giant inguinoscrotal bladder hernia: a late complication of herniorraphy. Turkish Journal of Urology 2009; 35: 266-267.
7. Caterino M, Finocchi V, Giunta S, De Carli P, Crecco M. Bladder cancer within a direct inguinal hernia: CT demonstration. Abdom Imaging 2001; 26: 664-666. [CrossRef]
8. Minordi LM, Mirk P, Canade A, Sallustio G. Massive inguinoscrotal vesical hernia complicated by bladder rupture: preoperative sonographic and CT diagnosis. AJR Am J Roentgenol 2004; 183: 1091-1092. [CrossRef]
9. Andaç N, Baltacioglu F, Tüney D, Cimşit NC, Ekinci G, Biren T. Inguinoscrotal bladder herniation: is CT a useful tool in diagnosis? Clin Imaging 2002; 26: 347-348. [CrossRef]

Ulus Cerrahi Derg 2016; 32: 140-144
DOI: 10.5152/UCD.2015.2863

Case Report / *Olgu Sunumu*

Metastatic gastric signet-ring cell carcinoma: A rare cause of acute appendicitis

Akut apandisitin çok nadir bir sebebi: Metastatik gastrik taşlı yüzük hücreli karsinom

Candaş Erçetin[1], Ahmet Cem Dural[2], Yaşar Özdenkaya[3], Özlem Dural[4], Huriye Gözde Muhafız Dada[5], Gülçin Yeğen[6], Yersu Kapran[6], Yeşim Erbil[7]

ABSTRACT

We report a 32-year-old patient who underwent laparoscopy with classical symptoms and signs of acute appendicitis. An inflamed, edematous and non-perforated appendix, also a large amount gelatinous ascites, omental and peritoneal implants were seen. Appendectomy was performed and multiple biopsies were taken from omentum and peritoneum for definitive diagnosis. Histopathologic diagnosis was a metastatic gastric signet-ring cell carcinoma (GSRCC) involving appendix and other specimens. A flat lesion involving corpus to antrum was diagnosed by gastroscopy and GSRCC was verified histopathologically in a tertiary centre and the case evaluated as stage IV gastric carcinoma. This case with no sign of gastric cancer was presented as an acute appendicitis. Metastatic carcinoma to the appendix, causing acute appendicitis is extremely rare in clinical practice and usually associated with high morbidity and mortality.

Keywords: Acute appendicitis, gastric signet-ring cell carcinoma, metastasis

ÖZ

Akut apandisitin klasik semptom ve bulguları ile laparoskopik cerrahi uygulanan 32 yaşında kadın hastayı sunmayı amaçladık. Ameliyat bulgusu olarak, enflame, ödematöz ve perfore olmamış apendiks, yaygın jelatinöz karakterde asit, omental ve peritoneal implantlar saptandı. Apandektomi uygulandı ve tanı amacıyla omentum ve peritoneal yüzeylerden multipl biyopsiler alındı. Histopatolojik incelemede, apendiks ve diğer ameliyat piyeslerinde mide taşlı yüzük hücreli karsinom metastazı saptandı. Üst merkezde yapılan gastroskopik incelemesinde mide korpusundan antruma uzanan geniş tabanlı diffüz duvar kalınlık artışı görüldü, patolojik inceleme sonucunda mide taşlı yüzük hücreli karsinomu saptandı ve evre 4 gastrik karsinom olarak değerlendirildi. Olgunun akut apandisit nedeniyle hastanemize başvurusunda mide kanserine yönelik hiçbir belirti ve bulgu saptanmadı. Apendikste görülen ve çok nadiren akut apandisit tablosu ile ortaya çıkan metastatik karsinomlar yüksek morbidite ve mortalite ile ilişkilidirler.

Anahtar Kelimeler: Akut apandisit, mide taşlı yüzük hücreli karsinom, metastaz

[1]Clinic of General Surgery, Bağcılar Training and Research Hospital, İstanbul, Turkey
[2]Clinic of General Surgery, Bakırköy Dr. Sadi Konuk Training and Research Hospital, İstanbul, Turkey
[3]Department of General Surgery, Medipol University School of Medicine, İstanbul, Turkey
[4]Department of Gynecology and Obstetrics, İstanbul University İstanbul School of Medicine, İstanbul, Turkey
[5]Clinic of Pathology, Iğdır Public Hospital, Iğdır, Turkey
[6]Department of Pathology, İstanbul University İstanbul School of Medicine, İstanbul, Turkey
[7]Department of General Surgery, İstanbul University İstanbul School of Medicine, İstanbul, Turkey

Address for Correspondence
Yazışma Adresi
Candaş Erçetin
e-mail: ercetin@istanbul.edu.tr

Received / *Geliş Tarihi*: 12.08.2014
Accepted / *Kabul Tarihi*: 26.09.2014
Available Online Date / *Çevrimiçi Yayın Tarihi*: 19.06.2015

INTRODUCTION

Acute appendicitis (AA) is the most common intra-abdominal surgical emergency. The etiology usually includes luminal obstruction of the appendix caused by faecalith, lymphoid hyperplasia or a tumor lesion. Metastatic tumor of the appendix is rarely reported, while metastasis-induced AA is even more rare (1).

Approximately 3.4-39% of patients with gastric cancer may have a gastric signet-ring cell carcinoma (GSRCC) (2), and most commonly occurs in female and young patients (1). GSRCC usually infiltrates the omentum, colon, pancreas and spleen. Most common sites for distant metastases include liver, peritoneum, lungs, adrenal glands and ovaries (2). Metastasis to the appendix is quite rare and only a few case reports are available in the literature (3-5). We report a case of metastatic GSRCC, diagnosed after an emergency surgery for AA.

CASE PRESENTATION

A 32-year-old female patient was admitted to Igdir State Hospital, emergency department with a 2-day history of abdominal pain, nausea and vomiting. At presentation, the patient's vital signs were as follows: Temperature, 37.4°C; heart rate, 96 beats/min; respiratory rate, 18 breaths/min; blood pressure, 120/80 mm-Hg. Physical examination revealed right lower quadrant tenderness, muscular defense, rebound tenderness, hypo-active bowel sounds, tenderness over the McBurney's point and costovertebral angle tenderness (-/-). Rectal examination disclosed an empty ampulla. Patient's laboratory work revealed as: WBC: 14 x 10^3/µL, Hb: 10.7 g/dL, creatinine: 0.61 mg/dL, AST: 16 U/L, ALT: 14 U/L and C-reactive protein: 20 mg/dl. Colonic gas and air-fluid levels in small bowel were detected in abdominal X-ray. Abdominal ultrasound findings included an appendix with a diameter of 7.8 mm, presence of free fluid between bowel loops and in the perihepatic area, suggesting a perforated appendix. Adnexal masses were not thoroughly evaluated. Medical history did not reveal any previous disease.

Figure 1. Appendix (*) and cecum (**)

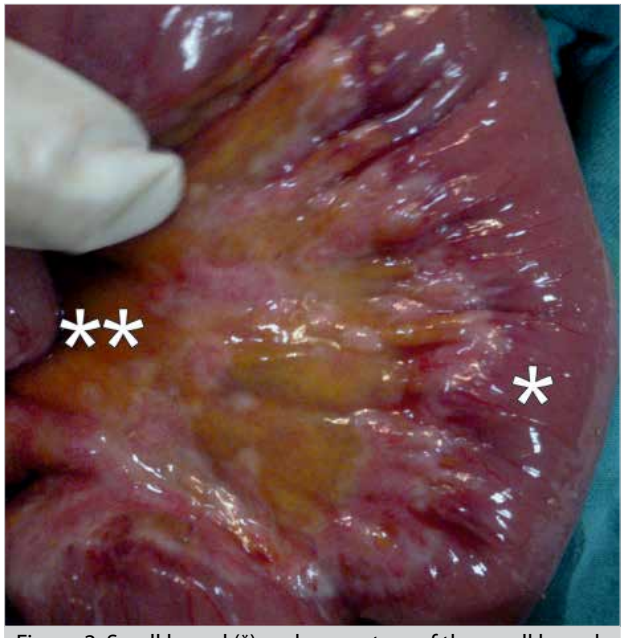

Figure 2. Small bowel (*) and mesentery of the small bowel (**); pale white nodular lesions

The patient underwent emergency surgery with a pre-operative diagnosis of AA. Laparoscopic appendectomy was planned during laparoscopy, presence of extensive serous fluid collections in the abdomen, adhesion of the colon to the anterior wall of the abdomen, extensive fragility of tissues, a thickened gastric wall and a fibrotic omentum was found on the proximal transverse colon. Laparoscopy was converted to laparotomy because of these findings. Gelatinous ascites was observed in the abdomen and especially in the pelvic space. Pale white nodular lesions with hard consistency along the mesenteric serous surface of the stomach and small bowel were detected. Gastric wall was diffusely thickened. Mesocolon was thickened and very fibrotic with white nodules. There was no palpable or serosal extention of any lesion in the abdominal cavity. Appendix was inflamed and fragile. Masses

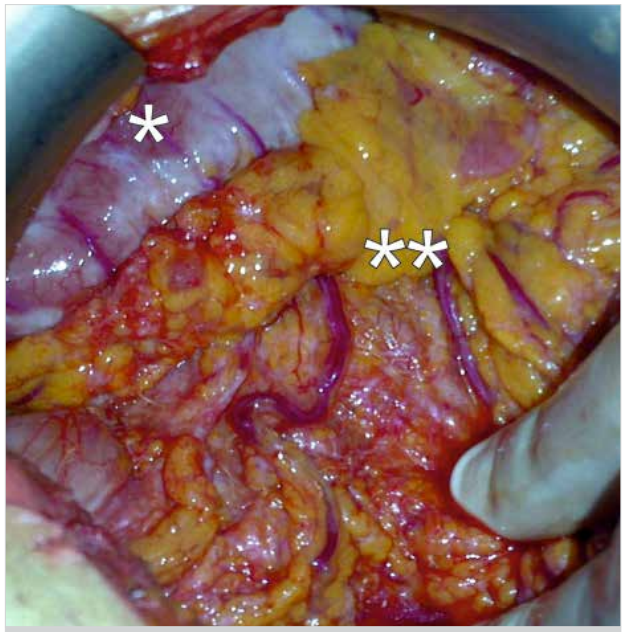

Figure 3. Greater curvature of the stomach (*) and greater omentum (**); pale white fibrotic, hard tissue lesions in the greater curvature of the stomach, fibrotic omentum located proximally

like the ones found on meso-colon were also observed on the appendix. Appendectomy was performed. Frozen examination could not be performed due to time of surgery and hospital conditions. An attending gynecologist joined the surgical team and observed no pathology in the ovaries or in the uterus. Several fluid and tissues samples were obtained intraoperatively for pathological evaluation with a potential diagnosis of abdominal tuberculous peritonitis, gynecologic malignancy, stomach tumor or gastrointestinal tract lymphoma (Figures 1-3).

The patient developed postoperative subileus and was successfully treated conservatively. A liquid oral diet was introduced on the sixth day postoperatively. Gastroscopy was delayed due to prolonged postoperative subileus, which was performed 12 days postoperatively, revealed increased diffused wall thickness in the stomach corpus and antrum. Therefore, samples were collected again. Afterwards, the patient was discharged.

Postoperative laboratory evaluation of fluid samples from the stomach were negative for gram staining, acid resistant staining and anaerobic and aerobic cultures. Tuberculin purified protein derivative (PPD) skin-test and sputum culture results were also negative. Among the tumor markers only CA125 was 22.2 U/mL (range: 1.9-16.3 U/mL), the rest of the markers were within the normal levels (CEA 1.23 ng/mL; CA15-3 13.1 U/mL; CA19-9 <2.5 U/mL; AFP 1.37 IU/mL).

Postoperative pathological evaluation of tissue samples revealed AA and metastatic GSRCC on the serous surface of appendix in the samples obtained from appendix. Moreover, samples from inside the stomach, peritoneal surface, mesentery of the small bowel and omentum revealed metastatic GSRCC as well (Figures 4-6). Gastroscopic biopsy of the patient confirmed the GSRCC diagnosis (Figures 7, 8). The patient was

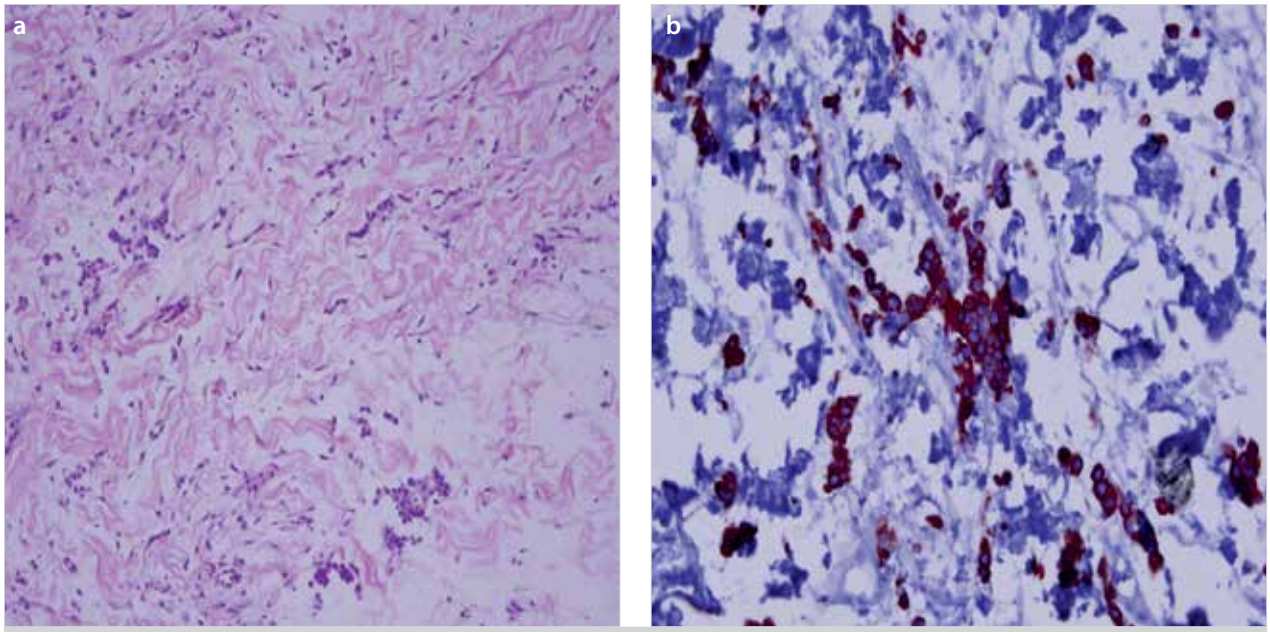

Figure 4. a, b. Sections of the peritoneal biopsies showed infiltrative neoplastic cells with eosinophilic cytoplasm, eccenteric hyperchromatic nuclei (a). Neoplastic cells were positive with pancytokeratin (b)

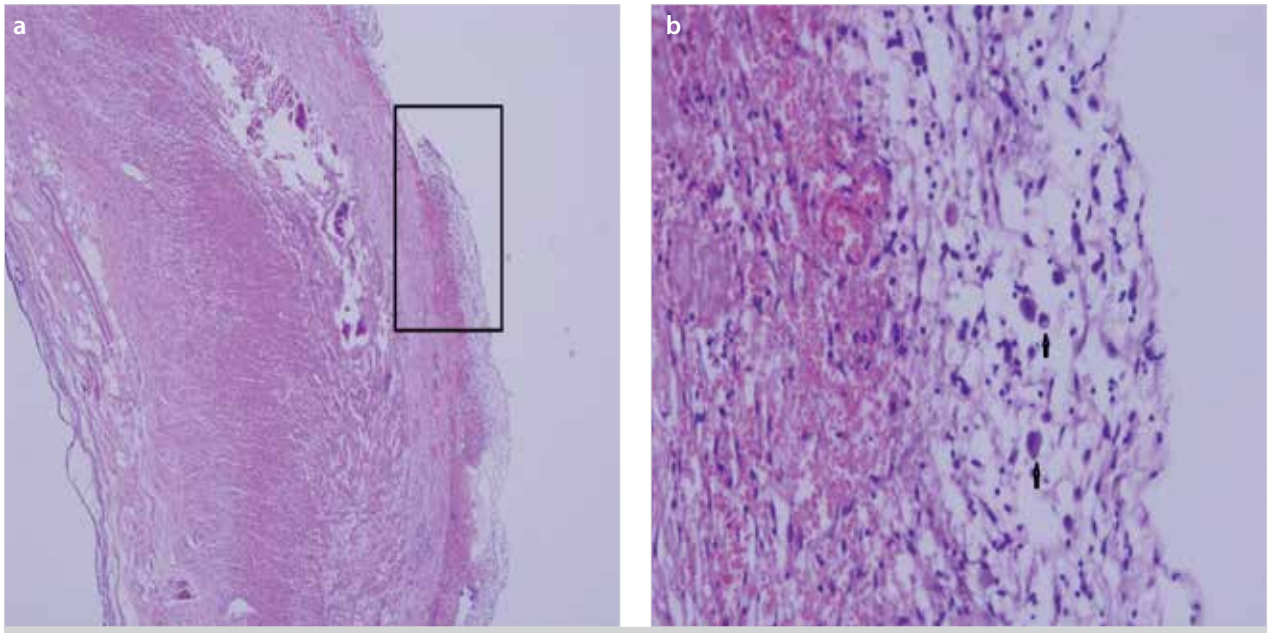

Figure 5. a, b. Sections of the appendectomy specimen showed neoplastic cell infiltration in subserosa and serosa (H&E 4X) (a). Arrows show infiltrative neoplatic cells [higher magnification of the area signed in (b)]

referred to a tertiary hospital to have her oncologic treatment. Four weeks postoperatively, the patient started to receive chemotherapy as part of her therapy. Patient died on the second day of chemotherapy from complications associated with tumor lysis syndrome.

DISCUSSION

Appendectomy due to AA accounts for approximately 55% of emergency surgeries. Neoplasms of the appendix are detected pathologically in 0.9-1.4% of the obtained samples, while their age-adjusted incidence is 0.12 cases per one million annually. Epithelial neoplasms of the appendix account for less than 1% of colorectal cancers. Although secondary tumor of the appendix is rare, it usually develops because of the metastasis of the primary tumor (6).

Fifty cases of metastatic carcinoma to the appendix have been reported in the literature in which metastasis as a result of the primary breast carcinoma was the most common (7). Other metastatic cancers to the appendix recently reported are urogenital, gastrointestinal and respiratory cancers (8). As in our report, metastasis of gastric carcinoma to appendix is very rare

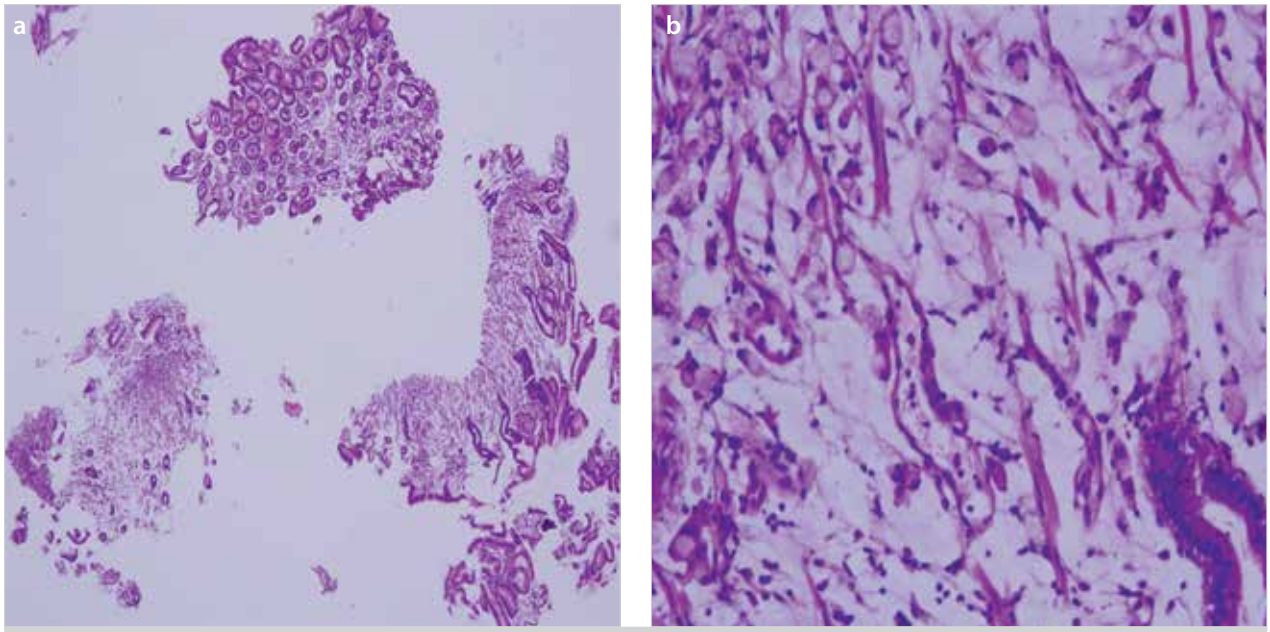

Figure 6. a, b. Two of five endoscopic biopsies showed infiltrative neoplastic cells (a) with signet cell morphology (b)

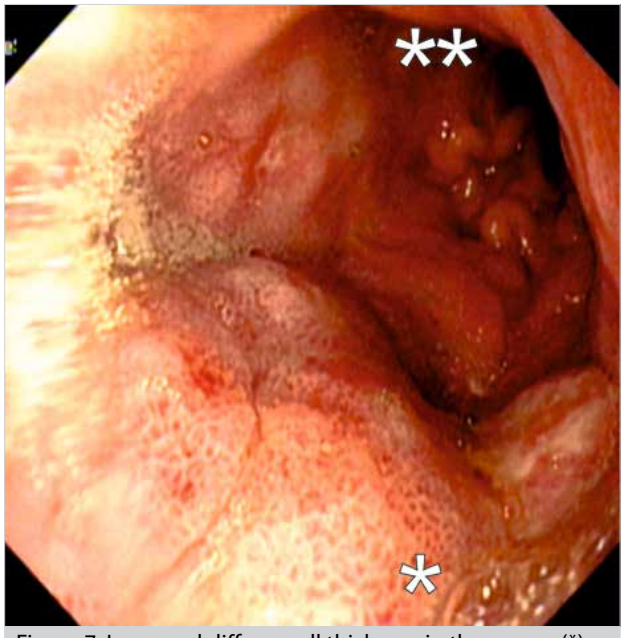

Figure 7. Increased diffuse wall thickness in the corpus (*) and antrum (**) of stomach at gastroscopy

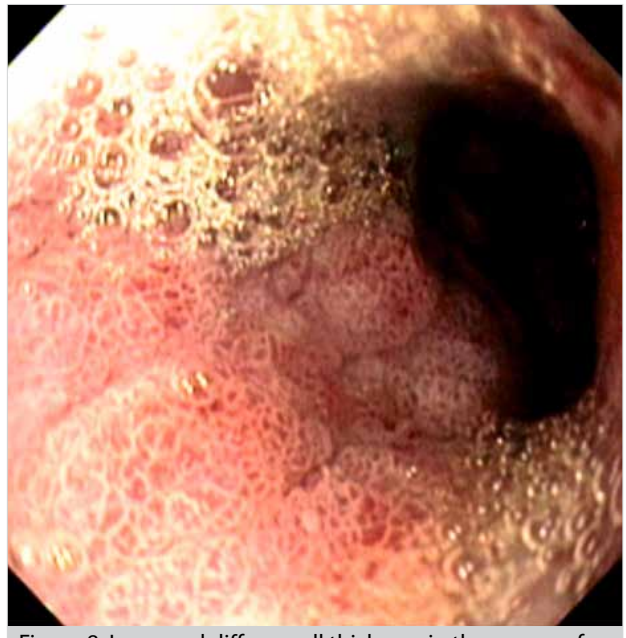

Figure 8. Increased diffuse wall thickness in the corpus of stomach at gastroscopy

and has been reported only in a few case reports in the literature (3-5).

Obstruction and perforation are detected commonly in patients with metastatic breast cancer, while inflammation is detected in less than half of them. Partly due to sporadic use of steroid or cytotoxic drugs, clinical manifestations occur usually in the advanced stage of the disease (8).

A comprehensive study by Schmutzer et al. (9), analyzed tumors of the appendix in 8699 appendectomies performed over 23 years. Authors observed secondary tumor of the appendix only in 15 cases (12 metastatic carcinomas, and three lymphomas).

A recent study by Yoon et al. (10), consisted of 139 cases with secondary tumor of the appendix, revealed that secondary tumor of the appendix accounted for 77.2% of all pathologically diagnosed malignancies of the appendix, while the most common primary origin was the ovary followed by colorectal and digestive tracts. Only four cases presented with AA. Secondary tumor of appendix was detected intra-operatively in these patients, while subsequent work up revealed the primary tumor. Moreover, most of the patients with secondary tumor of the appendix were female in the study (79.9% synchronous tumor, 20.1% metachronous tumor with 79.1% peritoneal diffusion). Wall involvement of the appendix was mostly at the serosa level. The median survival after diagnosis of the secondary tumor of appendix was 22.6 months.

Patient had an operation in emergency conditions due to diagnosis of acute appendicitis and was evaluated for secondary pathologies. Frozen section examination could not be performed

in our hospital in emergency conditions. Incisional biopsies were performed for suspicious lesions in the abdominal cavity. In postoperative period, a deep investigation was performed for the diagnosis of the primary lesion. Patient was referred to senior center for advanced examination and therapy. Acute appendicitis is a very common emergency condition. The point is; like our case, sometimes metastatic lesions can cause the symptoms of acute appendicitis. Postoperative pathologic examination of the resected specimen must be evaluated carefully.

In some malignancies, resection of the second organ that is involved is known to improve the survival rates (i.e. metastatic colorectal liver cancer, pancreatic metastasis of renal cell tumor, etc.). On the other hand, appendectomy does not seem to improve the survival rate in patients with secondary tumor of appendix (10).

CONCLUSION

Metastatic gastric carcinoma may rarely manifest itself with AA. While appendectomies are commonly performed in patients with acute abdomen, they may rarely serve as a differential diagnostic tool for detecting metastasis to distant organs.

Informed Consent: The patient was informed about all surgical and invasive procedures before surgery and during follow up. She was also expected to sign a form of approval.

Peer-review: Externally peer-reviewed.

Author Contributions: Concept - C.E., A.C.D., Y.Ö., Ö.D., H.G.M.D., G.Y., Y.K., Y.E.; Design - C.E., A.C.D., Y.Ö., Ö.D., H.G.M.D., G.Y., Y.K., Y.E.; Supervision - C.E., A.C.D., Y.Ö., Ö.D., H.G.M.D., G.Y., Y.K., Y.E.; Funding - C.E., Y.Ö., H.G.M.D., G.Y., Y.K.; Materials - C.E., Y.Ö., H.G.M.D., G.Y., Y.K.; Data Collection and/or Processing - C.E., A.C.D., Ö.D.; Analysis and/or Interpretation - C.E., Ö.D., H.G.M.D., Y.K., Y.E.; Literature Review - C.E., A.C.D., G.Y., Y.E.; Writer - C.E., A.C.D.; Critical Review - C.E., Y.Ö., Ö.D., Y.K., Y.E.

Conflict of Interest: No conflict of interest was declared by the authors.

Financial Disclosure: The authors declared that this study has received no financial support.

Hasta Onamı: Olgunun ilgili klinikte ameliyat öncesi dönemde ameliyatı hakkında bilgilendirme yapılarak yazılı onamı ve takip süresince yapılan tüm girişimsel işlemler öncesi ilgili klinikler tarafından yazılı onam belgesi alınmıştır.

Hakem değerlendirmesi: Dış bağımsız.

Yazar Katkıları: Fikir - C.E., A.C.D., Y.Ö., Ö.D., H.G.M.D., G.Y., Y.K., Y.E.; Tasarım - C.E., A.C.D., Y.Ö., Ö.D., H.G.M.D., G.Y., Y.K., Y.E.; Denetleme - C.E., A.C.D., Y.Ö., Ö.D., H.G.M.D., G.Y., Y.K., Y.E.; Kaynaklar - C.E., Y.Ö., H.G.M.D., G.Y., Y.K.; Malzemeler - C.E., Y.Ö., H.G.M.D., G.Y., Y.K.; Veri toplanması ve/veya işlemesi - C.E., A.C.D., Ö.D.; Analiz ve/veya yorum - C.E., Ö.D., H.G.M.D., Y.K., Y.E.; Literatür taraması - C.E., A.C.D., G.Y., Y.E.; Yazıyı yazan - C.E., A.C.D.; Eleştirel İnceleme - C.E., Y.Ö., Ö.D., Y.K., Y.E.

Çıkar Çatışması: Yazarlar çıkar çatışması bildirmemişlerdir.

Finansal Destek: Yazarlar bu çalışma için finansal destek almadıklarını beyan etmişlerdir.

REFERENCES

1. Kim DY, Park YK, Joo JK, Ryu SY, Kim YJ, Kim SK, et al. Clinicopathological characteristics of signet ring cell carcinoma of the stomach. ANZ J Surg 2004; 74: 1060-1064. **[CrossRef]**
2. Rosai J. Gastrointestinal tract carcinoma. Surgical Pathology. Philadelphia, Mosby; 2004.
3. Lin CY, Huang JS, Jwo SC, Chen HY. Recurrent gastric adenocarcinoma presenting as acute appendicitis: a case report. Int J Clin Pract Suppl 2005; 147: 89-91. **[CrossRef]**
4. Gillesse EG, Mud HJ, Prins ME. An unusual cause of acute appendicitis. Neth J Surg 1987; 39: 153-154.
5. Møller P, Lohmann M. Acute appendicitis as primary symptom of gastric cancer. Ann Chir Gynaecol 1984; 73: 241-242.
6. O'Donnell ME, Carson J, Garstin WIH. Surgical treatment of malignant carcinoid tumours of the appendix. Int J Clin Pract 2007; 61: 431-437. **[CrossRef]**
7. Burney RE, Koss N, Goldberg IS. Acute appendicitis secondary to metastatic carcinoma of the breast. Arch Surg 1974; 108: 872-875. **[CrossRef]**
8. Bair MJ, Lee PH, Chan YJ. Urologic manifestations of acute appendicitis secondary to metastatic cervical cancer. J Formos Med Assoc 2007; 106: 784-787. **[CrossRef]**
9. Schmutzer KJ, Bayar M, Zaki AE, Regan JF, Poletti JB. Tumors of the appendix. Dis Colon Rectum 1975; 18: 324-331. **[CrossRef]**
10. Yoon WJ, Yoon YB, Kim YJ, Ryu JK, Kim YT. Secondary appendiceal tumors: a review of 139 cases. Gut Liver 2010; 4: 351-356. **[CrossRef]**

Ulus Cerrahi Derg 2016; 32: 145-148
DOI: 10.5152/UCD.2014.2153

Rekürren renal dev leiomyosarkom

Recurrent renal giant leiomyosarcoma

Salih Erpulat Öziş[1], Kamil Gülpınar[1], Zafer Şahlı[1], Baha Burak Konak[1], Mete Keskin[1], Süleyman Özdemir[1], Ömür Ataoğlu[2]

ÖZ

Primer renal leiomyosarkomlar, nadir görülen, agresif tümörlerdir. Erişkinlerde görülen malign renal tümörlerin %1-2'sini oluşturmaktadırlar. Leiomyosarkomlar, renal sarkomların en sık görülen histolojik tipi olmasına rağmen (%50-60), renal leiomyosarkomlar hakkındaki bilgiler kısıtlıdır. Lokal ve sistemik rekürrens, sık olarak görülmektedir. Renal leiomyosarkomların radyolojik görünümleri spesifik olmayıp, görüntüleme yöntemleri her hastada renal leiomyosarkomla renal hücreli kanseri birbirinden ayıramaz. Kliniğimize Kasım 2012 tarihinde karnın sağ tarafında ele gelen kitle şikayeti ile başvuran 74 yaşındaki kadın hastanın, yapılan abdominal manyetik resonans görüntülemesinde 25 x 24 x 23 cm boyutunda kitle saptandı. Hastaya 2007 yılında, abdominal manyetik rezonans görüntülemede, renal hücreli kanser olarak raporlanan, 11 x 12 x 13 cm'lik renal kitle nedeni ile sağ radikal nefrektomi uygulandığı, ancak kitlenin patolojik incelemesinin, düşük dereceli renal leiomyosarkom olarak bildirildiği öğrenildi. En son kontrolleri 2011 yılında yapılan hastanın, bu dört yıllık takiplerinde lokal rekürrens veya uzak organ metastazı saptanmamıştır. Hastaya Kasım 2012 tarihinde laparotomi uygulandı ve 35 cm'lik retroperitoneal kitle eksize edildi. Kitlenin patolojik incelemesi yüksek dereceli leiomyosarkom olarak raporlandı. Yaklaşık 1 senede bu dev retroperitoneal kitlenin oluşumu, tümörün patolojik olarak düşük dereceden yüksek dereceye değişim göstermesi ile açıklanabilir.

Anahtar Kelimeler: Leiomyosarkom, böbrek, rekürrens

ABSTRACT

Primary renal leiomyosarcomas are rare, aggressive tumors. They constitute 1-2% of adult malignant renal tumors. Although leiomyosarcomas are the most common histological type (50-60%) of renal sarcomas, information on renal leiomyosarcoma is limited. Local or systemic recurrences are common. The radiological appearance of renal leiomyosarcomas is not specific, therefore renal leiomyosarcoma cannot be distinguished from renal cell carcinoma by imaging methods in all patients. A 74-year-old female patient presented to our clinic complaining of a palpable mass on the right side of her abdomen in November 2012. The abdominal magnetic resonance imaging revealed a mass, 25 x 24 x 23 cm in size. Her past medical history revealed that she has undergone right radical nephrectomy in 2007, due to a 11 x 12 x 13 cm renal mass that was then reported as renal cell carcinoma on abdominal magnetic resonance imaging, but the pathological diagnosis was low-grade renal leiomyosarcoma. The most recent follow-up of the patient was in 2011, with no signs of local recurrence or distant metastases within this four-year period. The patient underwent laparotomy on November 2012, and a 35 cm retroperitoneal mass was excised. The pathological examination of the mass was reported as high-grade leiomyosarcoma. The formation of this giant retroperitoneal mass in 1 year can be explained by the transformation of the lesion's pathology from low-grade to a high-grade tumor.

Keywords: Leiomyosarcoma, kidney, recurrence

[1]Ufuk Üniversitesi Tıp Fakültesi, Genel Cerrahi Anabilim Dalı, Ankara, Türkiye

[2]Özel Mikro-Pat Laboratuarları, Patoloji Bölümü, Ankara, Türkiye

Yazışma Adresi
Address for Correspondence
Salih Erpulat Öziş
e-posta: erpulat@yahoo.com

Geliş Tarihi / *Received* : 30.11.2013
Kabul Tarihi / *Accepted*: 06.04.2014
Çevrimiçi Yayın Tarihi/
Available Online Date: 25.12.2014

GİRİŞ

Erişkinlerde görülen primer renal sarkomların insidansı %0,8 ile %2,7 arasındadır (1). Bunların %60'ını leiomyosarkomlar, %15'ini liposarkomlar, %9'unu hemangioperistomlar, %7'sini fibrosarkomlar, %6'sını malign fibröz histiyositomlar ve %5'ini ise rabdomyosarkomlar oluşturur (2). Renal leiomyosarkomlar ise oldukça nadir görülen ve primer renal hücreli karsinomlarla karışabilecek sarkomlardır. Renal leiomyosarkomlar oldukça kötü prognozlu olup, tüm böbrek malignitelerinin %1'ini oluştururlar. Renal leiomyosarkomların karında künt ağrı, abdominal dolgunluk, hematüri ve oligüri gibi diğer hastalıklarda da olabilecek semptomları mevcuttur. Ancak, genellikle tümör çok büyük boyutlara ulaşıncaya kadar semptom vermezler. Bu nedenle hastalarda tanı anında sıklıkla gross tümör mevcuttur. Biz bu makalede, renal leiomyosarkom nedeni ile iki kez ameliyat olan, patolojik olarak düşük dereceli leiomyosarkomdan yüksek dereceli leiomyosarkoma transforme olan hastayı tartışmak istedik.

OLGU SUNUMU

Sunacağımız olgu, 74 yaşında kadın hastadır. Otuz beş yıl önce myom nedeni ile total abdominal histerektomi ve bilateral salpingooferektomi operasyonu ve beş yıl önce renal leiomyosarkom nedeni ile sağ radikal nefrektomi operasyonu geçiren hasta, bulantı- kusma, halsizlik, karın ağrısı ve karnın sağ tarafında ele gelen kitle şikayetleri ile hastanemiz nefroloji kliniğince kliniğimize danışıldı. Hastanın diabetes mellitus, hipertansiyon ve kronik böbrek yetmezliği gibi yandaş hastalıklarının olduğu öğrenildi. Fizik değerlendirmesinde, karında özellikle sağ kadranda hassasiyeti ve sağ kadranı tamamıyla dolduran kitlesi olan hastanın, biyokimyasal tetkiklerinde kan üre nitrojeni: 77 mg/dL, kreatinin: 3,8 mg/dL, beyaz

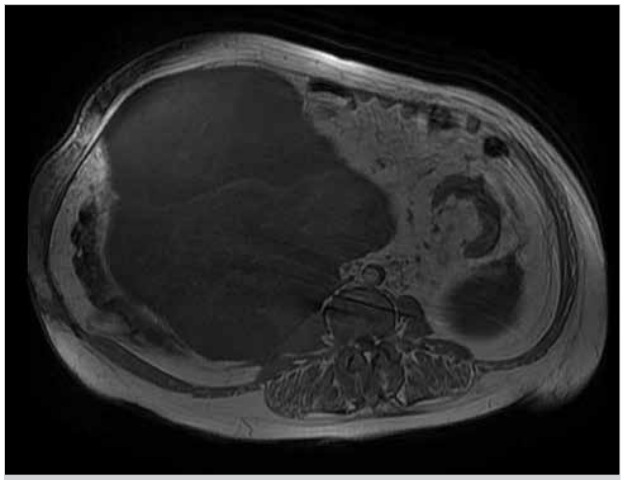

Şekil 1. Renal leiomyosarkom MR görüntüsü-1

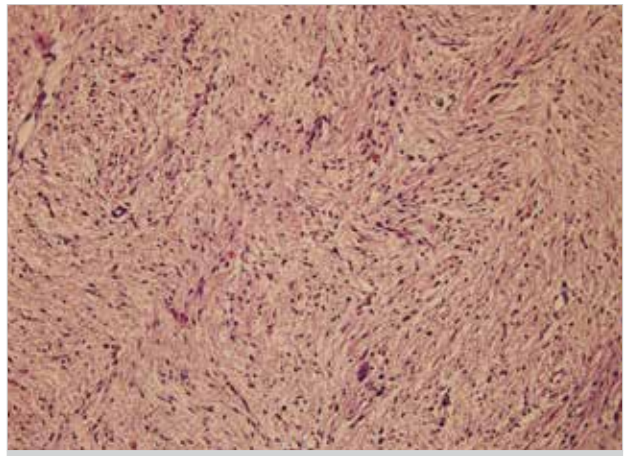

Şekil 3. 2007 yılında yapılan radikal nefrektomi materyalinin mikroskopik görünümü

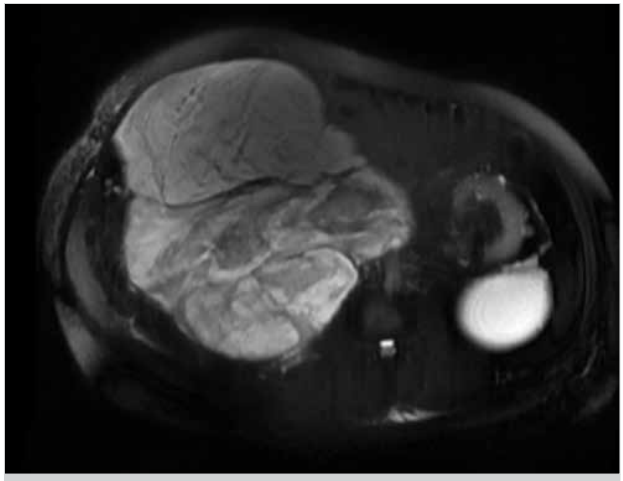

Şekil 2. Renal leiomyosarkom MR görüntüsü-2

Şekil 4. Kitlenin ameliyat görüntüsü

küre sayısı: 11600/mm^3, hemoglobin: 8,2 g/dL, sedimantasyon: 109 mm/saat ve C-reaktif protein: 146 mg/L olarak tespit edildi. Gönderilen tümör belirteçleri normal saptandı (karsinoembriyonik antijen: 1,42, alfa feto protein: 3,2, CA19-9:0,16, CA125:15,7, CA15-3:16,7 ve CA72-4:1,4 U/mL). Yapılan tüm abdomen ultrasonografisinde, sağ kadranı dolduran ve orta hatta ilerleyen 25 x 20 x 20 cm boyutlarında, heterojen, yer yer ekojen ve septalı solid kitle saptandı. Yapılan tüm abdomen manyetik rezonans görüntülemede, anterior ve lateralde karın ön duvarı ile, posterior ve medialde psoas kası ve vertebralar ile sınırlı olan, medialde orta hattın soluna doğru uzanım gösteren, vena kava inferiora bası yapan, lateralde çekum ve çıkan kolonu iterek yaylandıran, sağ alt kadranda pelvik seviyeden başlayarak superiorda safra kesesine kadar uzanan, yaklaşık 25 x 24 x 23 cm boyutlarında kitle tespit edildi (Şekil 1, 2). Metastaz taraması için yapılan bilgisayarlı toraks tomografisinde ve tüm vücut kemik sintigrafisinde herhangi bir metastatik odak saptanmadı.

Hastanın 2007 yılında geçirdiği sağ radikal nefrektomi öncesi tetkikleri incelendiğinde, yapılan tüm abdomen manyetik rezonans görüntülemede, sağ böbrek alt polde, vena kavaya uzanım gösteren ve sağ üreteri yaylandıran, renal hücreli kanser olarak yorumlanan, 10 x 12 x 13 cm boyutunda solid kitle lezyonu saptanmış olduğu görüldü. Renal hücreli kanser öntanısı ile uygulanan sağ radikal nefrektomi materyalinin patolojik incelemesinin, düşük dereceli renal leiomyosarkom olarak bildirilmiş olduğu görüldü (Şekil 3). Hastanın o dönemde kemoterapi veya radyoterapi almadığı öğrenildi. 2011 yılında yapılan bilgisayarlı karın tomografisinde karın içinde kitle imajı görülmediği anlaşılmıştır.

Bu bilgilerin ışığında hasta, renal leiomyosarkom rekürrensi öntanısı ile opere edilmek amacıyla nefroloji kliniğinden, kliniğimize devralındı. Hastanın ilk operasyonuna ait patoloji preparatları temin edilerek, patolojik incelemesi tekrar yaptırıldı ve düşük dereceli renal leiomyosarkom olarak bildirildi. Gerekli hasta onamı alındıktan ve preoperatif hazırlıklar tamamlandıktan sonra hastaya, Kasım 2012 tarihinde laparotomi uygulandı. Eksplorasyonda, karın boşluğunun sağ yarısını kaplayan, çıkan kolon ve transvers kolona yapışık kitle izlendi. Kitle çevre dokulardan sıyrıldı ve düzgün sınırlı kapsülü keskin diseksiyonla ayrılarak retroperitoneal kitle eksizyonu tamamlandı. Kitle, makroskopik görünüm olarak, sarı-krem renkli, yer yer sert kıvamda, nekrotik alanlar içermekteydi (Şekil 4, 5).

Patolojik inceleme sonucunda, yer yer nekroz alanları içeren atipik fusiform nukleuslu, bol eozinofilik sitoplazmalı, belirgin mitotik aktivitesi olan, düz kas kökenli, yüksek dereceli leiomyosarkom saptandı (Şekil 6). Hasta medikal onkoloji kliniğine konsülte edildi. Hastanın yaşı itibarı ile kemoterapi uygun görülmedi. Taburculuk sonrası radyoterapi planlandı. Ancak hasta

Şekil 5. Ameliyat sonrası 35 cm çaplı kitlenin görüntüsü

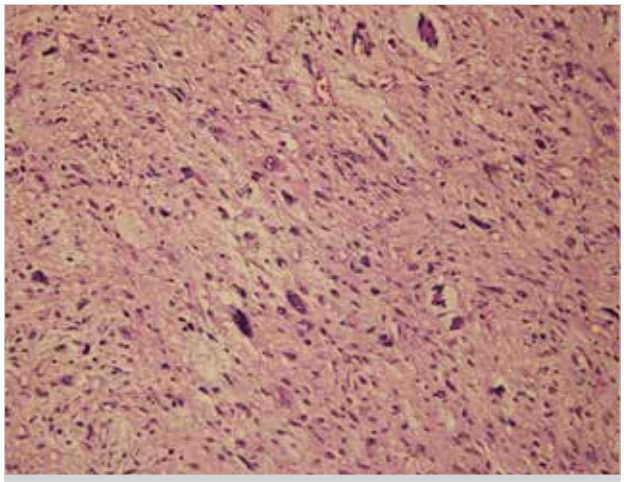

Şekil 6. 2012 yılında uygulanan retroperitoneal kitle eksizyonu materyalinin mikroskopik görünümü

postoperatif 38. günde kalp ve solunum yetmezliği sonucu eksitus oldu.

TARTIŞMA

Leiomyosarkomlar, genellikle yaşlı hastalarda görülen, düz kaslardan köken alan sarkomlardır. Tüm yumuşak doku sarkomlarının %11'ini ve tüm uterus sarkomlarının ise %30'unu oluşturmaktadırlar. Tüm leiomyosarkomların yaklaşık yarısı uterusda görülür. Bunun dışında retroperitonda, kemiklerde, damarlarda ve ciltte de leiomyosarkomlar görülebilmektedir. Literatürde tiroid bezi, safra kesesi, dil kökü, karaciğer, bronşlar, pankreas ve böbrek kökenli leiomyosarkomlar olgu sunumu olarak bildirilmiştir (3).

Leiomyosarkomlar genellikle, dengesiz translokasyonlar ve tirozin kinaz reseptöründe meydana gelen aktive edici mutasyonlarla ilişkilidir. Yine alt tiplerinde p53 gen mutasyonu, fosfataz ve tensin homolog gen (PTEN) inaktivasyonu veya m TOR aktivasyonu görülebilmektedir (4).

Histolojik olarak birbirlerine benzemelerine rağmen, klinik olarak tutulan anatomik bölgeye göre farklılıklar gösterir. Bu farklılıklar da tanı konulmasını güçleştirmektedir. Tanıda ultrason, bilgisayarlı tomografi, manyetik rezonans görüntüleme ve pozitron emisyon tomografisi tümörün yerini belirlemede, varsa metastazları göstermede ve preoperatif evrelemede önemli iken kesin tanı patolojik inceleme ile konulmaktadır. Leiomyosarkomlar için, belirli bir immunokimyasal belirteç yoktur. Cerrahi materyalde, düz kas hücrelerine spesifik aktin desmin ve caldesmon mevcudiyeti tanı koydurucudur. Yine patolojik incelemede keratin, epitelyal membran antijen ve S100 pozitif olarak saptanabilir. Uterus leiomyosarkomlarında ise östrojen ve progesteron reseptörleri pozitif olarak saptanabilir. Hücresel atipi, nekroz ve mitotik aktivite differansiyasyon derecesini belirler (5).

Günümüzde leiomyosarkom için kür sağlayabilecek tek tedavi modalitesi cerrahi rezeksiyondur. Adjuvan kemoterapi ve radyoterapi seçilmiş vakalarda uygulanabilir. Konvansiyonel kemoterapide ana ilaç doksorubisindir. Gemsitabin ve dosetaksel, buna kombine edilebilir (6). Konvansiyonel kemoterapi, genellikle palyasyon amacıyla yapılmaktadır. Çok geniş olmayan çalışmalarda, patogeneze yönelik gen tedavisinin de seçilmiş hastalarda denendiği bildirilmiştir (7).

Anatomik yerleşim prognoz için önemlidir. Retroperitoneal yerleşim gösteren veya vasküler kaynaklı leiomyosarkomlar kötü prognoza sahipken kutanöz leiomyosarkomlar en iyi prognoza sahiptirler. Ayrıca prognozda önemli faktörlerden birisi de tümörün differansiyasyonudur (8).

Renal leiomyosarkomlar, erişkinlerde görülen malign renal kanserlerin %1'ini oluşturmaktadırlar. Kadın erkek arasında görülme sıklığı yönünden fark yoktur ve genelde 6. dekatta sık görülmektedir. Renal leiomyosarkomlar, en sık renal venlerin düz kas hücrelerinden köken alır. Daha nadir olarak renal parankim, renal pelvis, renal hilus ve renal kapsül düz kas liflerinden köken alırlar (2, 9). Literatürde sınırlı sayıda renal kapsül ve renal hilustan kaynaklandığı gösterilen renal leiomyosarkom olguları bildirilmiştir. Olgumuzda, 2007 yılında çıkarılan kitlenin uzun ekseni yaklaşık 13 cm olduğundan ve böbrek parankimini tamamen tuttuğundan köken aldığı böbrek yapısı belirlenememiştir.

Karın ağrısı, karında palpabl kitle, kilo kaybı, hematüri ve oligüri gibi renal hücreli karsinomu taklit eden non-spesifik yakınmalara neden olur. Genellikle semptomlar tümör ileri boyutlara ulaşıncaya kadar ortaya çıkmaz. Preoperatif tanıda görüntüleme yöntemleri kitlenin lokalizasyonu, çevre organlarla ilişkisini ve varsa metastazları göstermede yardımcı iken, kesin tanı çıkarılan kitlenin patolojik incelemesi ile postoperatif olarak konulabilir. Ancak preoperatif kesin tanı için, ultrason eşliğinde ince iğne aspirasyon sitolojisi ve üreteroskopik biyopsi yapılabilir. Bilgisayarlı tomografide ve manyetik rezonans görüntülemede içinde kalsifikasyon ve yağ komponentleri içermeyen, yer yer kistik komponenti olan, düzensiz sınırlı heterojen kitle şeklinde görülürler. Büyüklüklerine göre, çevre organlarda bası ve itilmelere yol açabilirler. Ancak, görüntüleme yöntemleri leiomyosarkomları renal hücreli karsinomdan ayıramaz. Bizim olgumuzda, 2007 yılında yapılan tüm abdomen manyetik rezonans görüntülemede, kitle renal hücreli karsinom olarak bildirilmiştir. Tanı, ancak postoperatif patolojik inceleme ile konulmuştur.

Patolojide, değişik derecede mitotik aktivite gösteren, hiperkromatik çekirdekli, klasik iğsi hücreler renal leiomyosarkom için tanı koydurucudur. Renal leiomyosarkomlarda küratif tedavi cerrahidir. Kemoterapi ve radyoterapinin etkinliği sınırlıdır. En az 3 cm emniyet sınırı olan komplet cerrahi rezek-

siyon tedavi seçeneği olmakla beraber lokal invazyon nedeni ile nadiren uygulanabilir (10). Genellikle tanı anında kitle çok büyük olduğundan, çevre organ invazyonu bunu mümkün kılmamaktadır. En önemli prognostik faktör, tümörsüz cerrahi alandır. Kitlenin büyüklüğü ve çevre organlara invazyonu prognozu kötüleştirmektedir.

Miyajama ve ark. (11) prognoz için yaş, cinsiyet, tümör büyüklüğü (evre), mitotik aktivite, nekroz yoğunluğunun (grade) önemli olduğunu bildirmişlerdir. Beş cm'nin altında olan tümörlerde, beş yıllık sağkalım %77 iken, 5 cm'nin üstünde olan tümörlerde bu oran %41'e düşmektedir. Bizim sunduğumuz vakada, yaklaşık beş yıllık sağkalım, düşük mitotik aktivite, nekroz alanlarının saptanmaması ve leiomyosarkomun patolojik derecesinin düşük olması ile açıklanabilir. Hastanın, 2011 yılında çekilen bilgisayarlı abdomen tomografisinde, kitle imajı saptanmazken, yaklaşık bir sene içinde 35 cm'lik kitlenin oluşması, patolojik olarak düşük dereceli leiomyosarkomdan, yüksek dereceli leiomyosarkoma transformasyon ile açıklanabilir.

Literatürdeki radyolojik yöntemlerle ölçülen en büyük leiomyosarkom bizim olgumuz değil, ancak çıkarılan piyesler göz önüne alındığında bizim olgumuz en büyüklerinden bir tanesidir. Çin'de 2012 yılında yayınlanan bir makalede 13 leiomyosarkom olgusunda ortalama tümör boyutu 11,1 cm ve maksimum tümör boyutu 34 cm olarak bildirilmiş (12). 2010 yılında yayınlanan ve 27 olgunun derlendiği başka bir makalede ise ortalama tümör boyutu 13,4 cm ve maksimum tümör boyutu 26 cm olarak bildirilmiştir (13).

SONUÇ

Renal leimyosarkomlar, nadir görülen ve renal hücreli kanserle karışabilen sarkomlardır. Bu nadir hastalığın tedavisi cerrahidir. Kemoterapi ve radyoterapi palyatif amaçlarla uygulanabilir. Periyodik takiplerle, rekürrenslerin erken tanısı ve cerrahi eksizyonu ana tedavi stratejisi olmalıdır.

Hasta Onamı: Yazılı hasta onamı bu olguya katılan hastadan alınmıştır.

Hakem değerlendirmesi: Dış bağımsız.

Yazar Katkıları: Veri toplanması ve/veya işlemesi - S.E.Ö., K.G., Ö.A.; Literatür taraması - B.B.K., M.K.; Yazıyı yazan - S.E.Ö., Z.Ş.; Eleştirel İnceleme - S.E.Ö., S.Ö.

Çıkar Çatışması: Yazarlar çıkar çatışması bildirmemişlerdir.

Finansal Destek: Yazarlar bu çalışma için finansal destek almadıklarını beyan etmişlerdir.

Informed Consent: Written informed consent was obtained from patient who participated in this case.

Peer-review: Externally peer-reviewed.

Author Contributions: Data Collection and/or Processing - S.E.Ö., K.G., Ö.A.; Literature Review - B.B.K., M.K.; Writer - S.E.Ö., Z.Ş.; Critical Review - S.E.Ö., S.Ö.

Conflict of Interest: No conflict of interest was declared by the authors.

Financial Disclosure: The authors declared that this study has received no financial support.

KAYNAKLAR

1. Vogelzang NJ, Fremgen AM, Guinan PD, Chmiel JS, Sylvester JL, Sener SF. Primary renal sarcomas in adults. A natural history and management study by the American Cancer Society, Illinois Division. Cancer 1993; 71: 804-810. [CrossRef]
2. Kavantzas N, Pavlopoulos PM, Karaitianos I, Agapitos E. Renal leiomyosarcoma: report of three cases and rewiev of literature. Arch Ital Urol Androl 1999; 71: 307-311.
3. Ducimetiere F, Lurkin A, Ranchere-Vince D, Decouvelaere AV, Péoc'h M, Istier L, et al. Incidence of sarcoma histotypes and molecular subtypes in a prospective epidemiological study with central pathology review and molecular testing. PloS One 2011; 6: e20294. [CrossRef]
4. Gokaslan H, Turkeri L, Kavak ZN, Eren F, Sişmanoğlu A, Ilvan S, et al. Differential diagnosis of smooth muscle tumors utilizing p53, pTEN and Ki-67 expression with estrogen and progesterone receptors. Gynecol Obstet Invest 2005; 59: 36-40. [CrossRef]
5. Gadducci A. Prognostic factors in uterine sarcoma. Best Pract Res Clin Obstet Gynaecol 2011; 25: 783-795. [CrossRef]
6. Hensley ML. Update on gemcitabine and docetaxel combination therapy for primary and metastatic sarcomas. Curr Opin Oncol 2010; 22: 356-361. [CrossRef]
7. Hernando E, Charytonowicz E, Dudas ME, Menendez S, Matushansky I, Mills J, et al. The AKT-mTOR pathway plays a critical role in the development of leiomyosarcomas. Nat Med 2007; 13: 748-753. [CrossRef]
8. Kieffer E, Alaoui M, Piette JC, Cacoub P, Chiche L. Leiomyosarcoma of the inferior vena cava experience in 22 cases. Ann Surg 2006; 244: 289-295. [CrossRef]
9. Singh I, Joshi M, Mishra K. Capsular renal leiomyosarcoma with encasement of the inferior vena cava-Diagnosed by immunostaining and review of literature. Urol Ann 2010; 2: 36-38. [CrossRef]
10. Chung YG, Kang SC, Yoon SM, Han JY, Seong DH. Leiomyosarcoma arising from the blind end of a bifid renal pelvis. Yonsei Med J 2007; 48: 557-560. [CrossRef]
11. Miyajima K, Oda Y, Oshiro Y, Tamiya S, Kinukkawa N, Masuda K. Clinicopathological prognostic factors in soft tissue leiomyosarcoma: a multivariate analysis. Histopatology 2002; 40: 353-359. [CrossRef]
12. Xiong ZB, Shi M, Kunwar A, Chen N, Zhang P, Zeng H, et al. Primary leiomyosarcoma of the kidney: a clinicopathological study of 13 cases at a high-volume institution. Sichuan Da Xue Xue Bao Yi Xue Ban 2012; 43: 86-90.
13. Miller JS, Zhou M, Brimo F, Guo CC, Epstein JI. Primary leiomyosarcoma of the kidney: a clinicopathologic study of 27 cases. Am J Surg Pathol 2010; 34: 238-242. [CrossRef]

Ulus Cerrahi Derg 2016; 32: 149-151
DOI: 10.5152/UCD.2014.2335

Case Report / *Olgu Sunumu*

Appendix adenocarcinoma in an elderly patient from a nursing home

Bakımevinden gelen yaşlı bir hastada apendiks adenokarsinoma olgusu

Yalçın Sönmez[1], Zülfü Bayhan[2], Faik Yaylak[2], Mehmet Fatih Ekici[1], Ayşe Nur Değer[3]

ABSTRACT

Appendiceal malignancies are rare clinic entities. The clinical presentation of appendiceal malignancies is often atypical. Acute abdominal pain and acute appendicitis, which requires early surgical intervention, are the most common clinical presentations of appendiceal malignancies. In this case report, an adenocarcinoma of the appendix in a 64-year-old male from a nursing home has been presented. He had right lower quadrant pain for the last 5 days. On physical examination, he had significant guarding. Intravenous contrast-enhanced abdominopelvic tomography revealed no pathological features. Laparotomy under general anesthesia was scheduled. During exploration, a perforated appendicitis was observed. Formal appendectomy was performed. The patient was lost due to pneumonia and septic shock 5 days after surgical intervention. In addition, the natural history of the disease and its basic diagnostic and therapeutic aspects are discussed. Preoperative or intraoperative diagnosis may not be available for some patients. Thus, routine histopathological examination is essential for adequate diagnosis and treatment.

Keywords: Appendix vermiformis, adenocarcinoma, geriatric patient, acute abdomen

ÖZ

Apendiks kökenli maligniteler oldukça ender görülen durumlardır. Apendiks kökenli malignitelerin klinik prezantasyonu genellikle atipiktir. Akut abdominal ağrı ve akut apandisit apendiks malignitelerinin en sık klinik başvuru şeklidir. Bu vaka sunumunda 64 yaşında apendiks adenokarsinomalı bir bakım evi hastası sunulmuştur. Hasta son 5 gündür karın sağ alt kadrana lokalize karın ağrısı şikayetiyle acil servise başvurdu. Fizik muayenede karın sağ alt kadranda lokalize peritonit bulguları mevcuttu. İntravenöz kontrastlı abdominopelvik tomografide herhangi bir patoloji saptanmadığı rapor edildi. Hastaya genel anestezi altında laparotomi yapıldı. Laparotomide perfore apandisit saptandı ve hastaya formal apendektomi yapıldı. Hasta cerrahi girişim sonrası beşinci günde pnömoni ve septik şok nedeniyle kaybedildi. Histopatoljik inceleme apendiks adenokarsinomu olarak rapor edildi. Bu vaka genellikle ameliyat öncesinde özgün tanı kriterleri tanımlanmamış apendiks tümörlerinin tanısı ve takibinde apendektomi materyallerinin rutin histopatolojik incelemesinin önemini vurgulamaktadır.

Anahtar Kelimeler: Apendiks vermiformis, adenokarsinom, geriatrik hasta, akut abdomen

[1]Clinic of General Surgery, Ministry Health Dumlupınar University Evliya Çelebi Training and Research Hospital, Kütahya, Turkey

[2]Department of General Surgery, Dumlupınar University School of Medicine, Kütahya, Turkey

[3]Department of Pathology, Dumlupınar University School of Medicine, Kütahya, Turkey

Address for Correspondence
Yazışma Adresi
Mehmet Fatih Ekici
e-mail: mfatihekici@gmail.com

Received / *Geliş Tarihi*: 23.08.2013
Accepted / *Kabul Tarihi*: 05.02.2014
Available Online Date: 08.09.2014

INTRODUCTION

Acute appendicitis is common among adult and geriatric patients (1). However, some clinical conditions, such as developmental abnormalities, are rarely observed in these patients. In addition, carcinoma of the appendix, carcinoids, or mucocele appendix may be observed rarely. Appendiceal malignancies are rare clinic entities and have been reported to constitute 1% of all colorectal malignancies and 1% of all appendectomy specimens (2). Clinical presentation of appendiceal malignancies is often atypical, which makes its diagnosis controversial and challenging in some patients.

Appendiceal malignancies are classified as primary and secondary tumors. Primary tumors are carcinoids, malignant mucocele, and adenocarcinoma. These different types of tumors have different clinical features and require different therapy and management strategies. Acute abdominal pain and acute appendicitis, which requires early surgical intervention, are the most common clinical presentations of appendix malignancies. Thus, preoperative diagnosis may not be available in most of the patients. However, ultrasonography or computed tomography may be useful in some patients. Intraoperative exploration also has limitations to diagnose appendiceal malignancies. It has been reported that the diagnosis of appendiceal adenocarcinoma is rarely established pre-operatively, and less than half of cases are diagnosed intra-operatively during acute or elective abdominal operations (3). Most tumors are identified only after histological examination of the removed specimens (4).

In this case report, an adenocarcinoma of the appendix in a geriatric patient has been presented. In addition, the natural history of the disease and its basic diagnostic and therapeutic aspects are discussed.

CASE PRESENTATION

A 64-year-old male patient with abdominal pain presented to our emergency service from a nursing home. There was limited knowledge on his medical history, and the family history was unknown. He

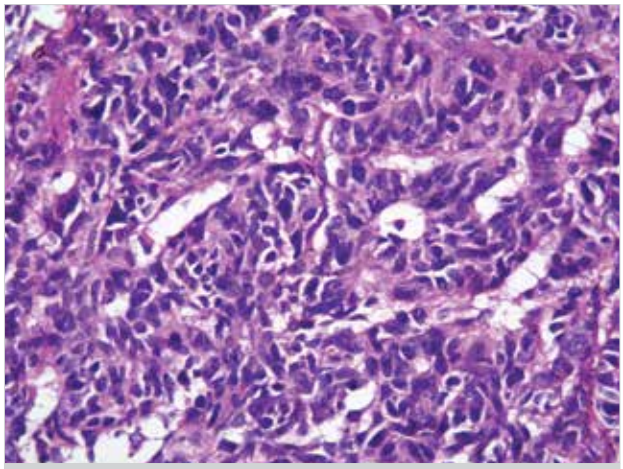

Figure 1. Pleomorphic tumor cells with hyperchromatic nucleus, H/E, x400

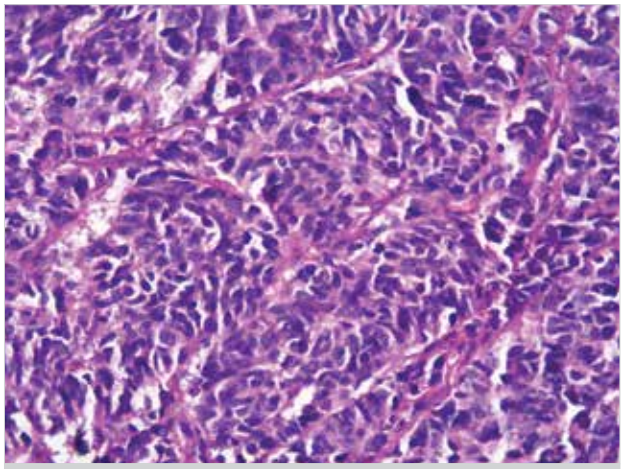

Figure 2. Atypical tumor cells forming solid layers, H/E, x400

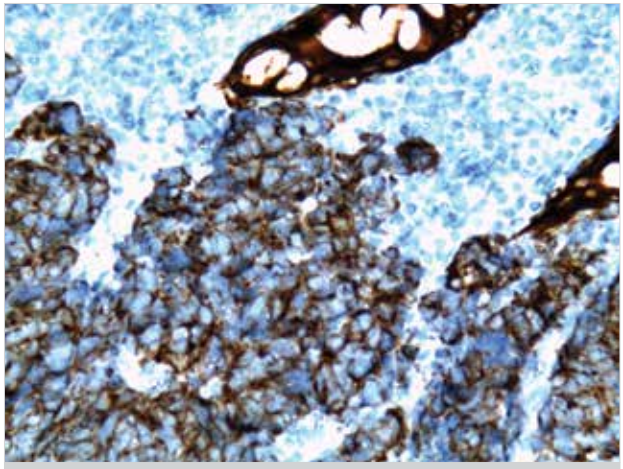

Figure 3. Positive staining with pan-cytokeratin antibody in tumor islands, x400

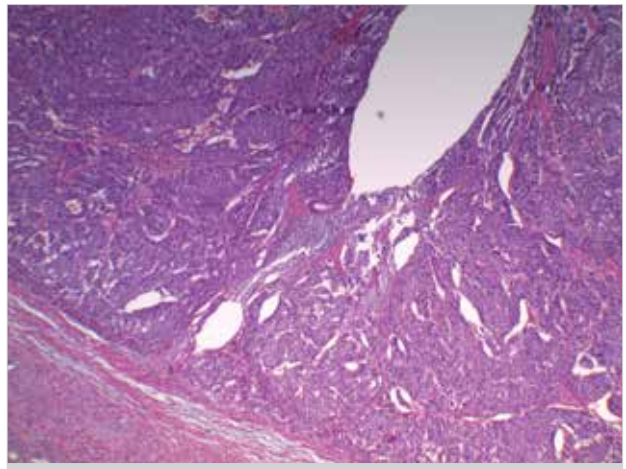

Figure 4. Serosal tumor infiltration, H/E, x400

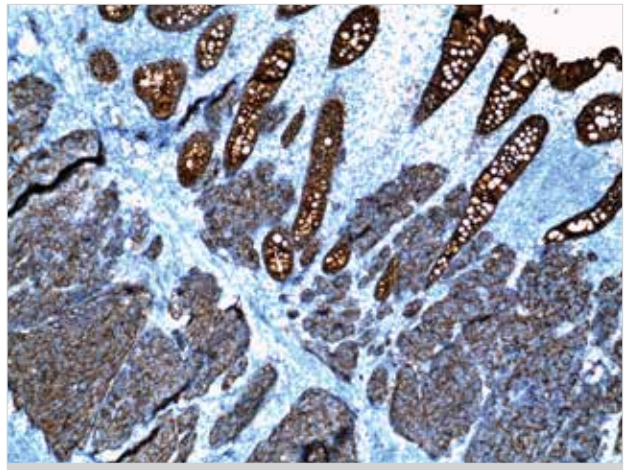

Figure 5. Diffuse and moderate positive staining with pan-cytokeratin antibody in tumor islands, x100

had left hemiplegia and was on acetylsalicylic acid. His smoking and alcohol history was unknown. He had right lower quadrant pain for the last 5 days. On physical examination, he had significant guarding. No significant laboratory abnormality was noted. Abdominopelvic computed tomography with oral and intravenous contrast medium was obtained. The abdominal aorta was atherosclerotic, and intestinal segments were minimally dilated. However, appendix vermiformis was not observed, and additionally, no other pathologic finding was detected. Laparotomy under general anesthesia was scheduled. In the exploration, a perforated appendix was observed. Formal appendectomy was performed. The surgical site was irrigated and drained. The patient's medical treatment included ceftriaxone 1 gram two times a day and enoxaparin sodium (Clexane 6000 anti-Xa/0.6 mL). However, the patient was intubated due to pneumonia on the postoperative fifth day and lost due to septic shock. Histopathology revealed appendix adenocarcinoma. Tumor dimensions measured 2.5 x 1.5 x 0.8 cm. Microscopy demonstrated pleomorphic tumor cells with hyperchromatic nucleus forming solid layers and tumor islands staining positive with pan-cytokeratin antibody (Figure 1-5).

DISCUSSION

Acute appendicitis is common in adult patients and requires immediate surgical intervention, especially in geriatric patients. The primary diagnosis of acute appendicitis depends on clinical findings, and in some patients, imaging techniques should be selectively used. Early surgical intervention is essential to overcome complications. Atypical clinical outcomes, such as developmental abnormalities or masses, may be of clinical importance. However, in some patients, preoperative imaging may not be available or may have limited value. Appendicular malignancies have been rarely reported and may

be primary or secondary. The incidence of primary appendiceal adenocarcinoma has been reported to be extremely rare, which indicates that a standard clinical evaluation is essential not to misdiagnose this clinical entity (5). In our experience, a geriatric patient from a nursing home was presented with acute abdomen. However, the medical history was unclear, and the preoperative evaluation was rapid for suspicious perforation. Poor postoperative mortality limited further clinical evaluation of the gastrointestinal tract.

Currently, there is no specific symptom for primary appendicular adenocarcinoma, which makes perioperative diagnosis controversial and challenging. The common clinical presentation may be with acute or recurrent symptoms of acute appendicitis. In some patients, peritonitis due to perforation may dominate clinical symptoms (6). Some patients may have some chance for early or preoperative diagnosis of an appendicular mass (7). Preoperative diagnosis of primary appendicular adenocarcinoma is important for optimal surgical and medical management planning. Imaging techniques, such as ultrasound and intravenous (and rectal) contrast-enhanced computed tomography, may have some value (8). However, routine use of these imaging techniques for patients with classical symptoms for acute appendicitis is controversial. In addition, the low incidence of primary appendicular adenocarcinoma makes it hard to evaluate the value of routine preoperative use of imaging techniques. However, the important role of routine histopathological examination of appendectomy materials should not be discussed (9). Forgotten histopathological examination of these materials may result in delay of diagnosis of primary appendicular adenocarcinoma and poor medicolegal outcomes for the surgeon. In our case, preoperative computed tomography had no diagnostic value, and thus, the patient was scheduled for emergent laparotomy. The histopathology and clinical outcomes of appendicular adenocarcinoma have been studied previously, and perforation is known to be common in appendicular adenocarcinoma patients. However, peritoneal implantation due to perforation is discussable (10). Surgical treatment for appendicular adenocarcinoma has controversies. However, any neoplasm greater than 2 centimeters is advised to be treated with right hemicolectomy (2). In our case, the perioperative diagnosis was not possible, and the patient was treated with appendectomy and drainage. The diagnosis of the appendicular malignancy was only available after histopathological evaluation of the patient, which was not available before this patient died.

CONCLUSION

Primary appendicular adenocarcinoma is a rare clinical entity, which should not be overlooked in adult patients. Preoperative or intraoperative diagnosis may not be available for some patients. Thus, routine histopathological examination is essential for adequate diagnosis and treatment.

Peer-review: Externally peer-reviewed.

Author Contributions: Concept - Y.S., Z.B., F.Y., M.F.E.; Design - Y.S., Z.B., F.Y.; Supervision - A.N.D., F.Y.; Data Collection and/or Processing - Y.S., Z.B., M.F.E., A.N.D.; Analysis and/or Interpretation - M.F.E., A.N.D.; Literature Review - M.F.E.; Writer - Y.S., Z.B., F.Y., M.F.E.; Critical Review - A.N.D.

Conflict of Interest: No conflict of interest was declared by the authors.

Financial Disclosure: The authors declared that this study has received no financial support.

Hakem değerlendirmesi: Dış bağımsız.

Yazar Katkıları: Fikir - Y.S., Z.B., F.Y., M.F.E.; Tasarım - Y.S., Z.B., F.Y.; Denetleme - A.N.D., F.Y.; Veri toplanması ve/veya işlemesi - Y.S., Z.B., M.F.E., A.N.D.; Analiz ve/veya yorum - M.F.E., A.N.D.; Literatür taraması - M.F.E.; Yazıyı yazan - Y.S., Z.B., F.Y., M.F.E.; Eleştirel İnceleme - A.N.D.

Çıkar Çatışması: Yazarlar çıkar çatışması bildirmemişlerdir.

Finansal Destek: Yazarlar bu çalışma için finansal destek almadıklarını beyan etmişlerdir.

REFERENCES

1. Hardin MD. Acute appendicitis: Review and update. Am Fam Physician 1999; 60: 2027-2034.
2. Murphy EM, Farquharson SM, Moran BJ. Management of an unexpected appendiceal neoplasm. Br J Surg 2006; 93: 783-792. [CrossRef]
3. O'Donnell ME, Badger SA, Beattie GC, Carson J, Garstin WI. Malignant neoplasms of the appendix. Int J Colorectal Dis 2007; 22: 1239-1248. [CrossRef]
4. Aljarabah MM, Borley NR, Wheeler JM. Appendiceal adenocarcinoma presenting as left-sided large bowel obstruction, a case report and literature review. Int Semin Surg Oncol 2007; 4: 20. [CrossRef]
5. Burgess P, Done HJ. Adenocarcinoma of the appendix. J R Soc Med 1989; 82: 28-29.
6. Shami VM, Yerian LM, Waxman I. Adenoma and early stage adenocarcinoma of the appendix: diagnosis by colonoscopy. Gastrointest Endosc 2004; 59: 731-733. [CrossRef]
7. Cortina R, McCormick J, Kolm P, Perry RR. Management and prognosis of adenocarcinoma of the appendix. Dis Colon Rectum 1995; 38: 848-852. [CrossRef]
8. Isaacs KL, Warshauer DM. Mucocele of the appendix: computed tomographic, endoscopic, and pathologic correlation. Am J Gastroenterol 1992; 87: 787-789.
9. Jones AE, Phillips AW, Jarvis JR, Sargen K. The value of routine histopathological examination of appendicectomy specimens. BMC Surg 2007; 7: 17. [CrossRef]
10. Ozakyol AH, Sariçam T, Kabukçuoğlu S, Cağa T, Erenoğlu E. Primary appendiceal adenocarcinoma. Am J Clin Oncol 1999; 22: 458-459. [CrossRef]

Ulus Cerrahi Derg 2016; 32: 152-154
DOI: 10.5152/UCD.2015.3092

Laparoskopik koledok kist eksizyonu ve Roux-en-Y hepatikojejunostomi

Laparoscopic choledochal cyst excision and Roux-en-Y hepaticojejunostomy

Cüneyt Kayaalp, Vural Soyer, Veysel Ersan, Cemalettin Aydın, Servet Karagül

ÖZ

Konjenital koledok kistleri nadiren yetişkin yaşlarda da görülebilmektedir. Kolanjiokarsinom geliştirme riski nedeniyle günümüzde kabul edilen standart tedavisi kistin komple eksizyonu ve hepatikojejunostomidir. Erişkinlerde günümüze kadar 200'den fazla olguda laparoskopik rezeksiyon tanımlanmış olup çoğunluğu son beş yıl içinde ve Uzak Doğu ülkelerinden bildirilmiştir. Burada 37 yaşında tip I koledok kisti olan erkek bir hastada uygulanan laparoskopik eksizyon ve Roux-en-Y hepatikojejunostomi tekniği video eşliğinde sunulmuştur. Sonuç olarak laparoskopik cerrahinin avantajları koledok kist rezeksiyonu için de geçerlidir. Bizce, ekip çalışması, intrakorporeal dikiş atma ve hepatobiliyer cerrahi tecrübesi bu ameliyat için önemli noktalardır.

Anahtar Kelimeler: Koledok kisti, laparoskopi, hepatikojejunostomi

ABSTRACT

Congenital choledochal cysts are rare in adults. Due to the risk of developing cholangiocarcinoma, the current standard of care is complete excision of the cyst and reconstruction with hepaticojejunostomy. So far, more than 200 laparoscopic resections have been reported in adults, the majority being from Far Eastern countries over the last five years. Herein, the technique of laparoscopic type I choledochal cyst excision and hepaticojejunostomy is presented in a 37-year-old male with an accompanying video. The advantages of laparoscopic surgery are applicable for choledochal cyst excision as well. We believe that teamwork, expertise on intracorporeal suturing and hepatobiliary surgery are central issues for this operation.

Keywords: Choledochal cyst, laparoscopy, hepaticojejunostomy

GİRİŞ

Konjenital koledok kistleri bir pediatrik yaş grubu hastalığı olsa da, yetişkin yaşlarda da görülebilmektedir. Çin, Kore, Japonya, Vietnam gibi Uzak Doğu ülkelerinde daha sık görülmektedir. Farklı sınıflandırmalar bildirilmişse de en çok görülen tip (%78) ekstrahepatik safra yollarında fuziform genişleme olandır (Todani Tip 1) (1). Sağ üst kadranda ağrı en sık semptom olup sarılık ve kitle bazen buna eşlik edebilir (2). İleride gelişebilecek ciddi komplikasyonlar ve özellikle kolanjiokarsinom geliştirme riski nedeniyle günümüzde kabul edilen standart tedavisi kistin komple eksizyonu ve hepatikojejunostomidir (1, 3). Laparoskopik cerrahi genellikle pediatrik yaş grubu hastalarda uygulanmaktadır. Erişkinlerde ise günümüze kadar 200'den fazla olguda laparoskopik rezeksiyon tanımlanmış olup (Tablo 1) çoğunluğu son beş yıl içinde ve Uzak Doğu ülkelerinden bildirilmiştir (4-14). Burada 37 yaşında tip I koledok kisti olan erkek bir hastada uygulanan laparoskopik eksizyon ve Roux-en-Y hepatikojejunostomi tekniği video eşliğinde sunulmuştur. Birkaç aydır devam eden sağ üst kadran ağrısı ile başvuran hasta yapılan ultrasonografide koledokta dilatasyon tespit edilince merkezimize yönlendirilmiştir. Öz/soygeçmişinde bir özellik olmayan hastanın fizik muayene ve laboratuvar bulguları normal sınırlardaydı. Bilgisayarlı tomografi ve manyetik rezonans görüntüleme tetkiklerinde koledokta 65 x 57 x 49 mm boyutlarında kistik dilatasyon saptandı. Cerrahi tedavi ve laparoskopi ile ilgili hastaya bilgi verildi ve kendisinin onamı alındı.

Cerrahi Teknik (Video sunumu-www.ulusalcerrahidergisi.org)

Hasta supin pozisyonunda masaya alındı. Kamera için 12 mm'lik trokar göbek altından girildi ve karbondioksit ile 14 mm-Hg basınçlık pnömoperitoneum sağlandı. Ksifoid altından 12 mm'lik bir ve sağ hipokondriak bölgeden 12 ve 5 mm'lik iki trokar daha yerleştirildi. Koledok kisti karaciğer hilusunda görüldükten sonra, duktus sistikus ve arteria sistika kesilerek safra kesesi kistten ayrıldı ama karaciğer yatağından ayrılmadı. Safra kesesi fundusundan 2/0 ipek ile sağ diyafragmatik alana sütüre edilerek karaciğerin retraksiyonu sağlandı. Kist duodenumdan sıyrılarak duodenum arkasındaki daralmış olan distal safra kanalına ulaşıldı ve burası 60 mm'lik endoskopik stapler ile kesildi. Kistin serbest distal ucu karın duvarına ve laterale traksiyone edilerek karaciğer hilusundaki diğer yapılardan (portal ven ve sağ hepatik arter) ayrıldı. Kist proksimalde teknik olarak ilerlenebilecek en üst kısma kadar diseke edilip buradan da 60 mm'lik endoskopik stapler ile kesildi ve epigastrik trokar yerinden dışarı alındı. Hilustaki staplerin kapattığı safra kanalı açıldığında biliyer bifurkasyona ulaşıldığı gözlendi. Hepatikojejunostomi için Treitz'den itibaren 25 cm'den jejunum endoskopik stapler ile kesilerek ayrıldı. Distal uç retrokolik

İnönü Üniversitesi Tıp Fakültesi, Genel Cerrahi Anabilim Dalı, Malatya, Türkiye

Yazışma Adresi
Address for Correspondence
Cüneyt Kayaalp
e-posta:
cuneytkayaalp@hotmail.com

Geliş Tarihi / *Received*: 28.01.2015
Kabul Tarihi / *Accepted*: 09.03.2015
Çevrimiçi Yayın Tarihi / *Available Online Date*: 18.08.2015

Tablo 1. Erişkinlerde laparoskopik koledok kist eksizyonu yapılan çalışmalar

Yazar	Yayın yılı	Ülke	Olgu sayısı
Shimura (4)	1998	Japonya	1
Chowbey (5)	2002	Hindistan	1
Abbas (6)	2006	İngiltere	1
Sun (7)	2009	Çin	5
Tian (8)	2010	Çin	45
Jang (9)	2013	Kore	82
Lü (10)	2013	Çin	34
Shimizu (11)	2013	Japonya	1
Khiangte (12)	2013	Hindistan	1
Duan (13)	2014	Çin	31
Chang (14)*	2014	ABD	1

*Robotik

olarak geçirilerek Roux ansı karaciğer hilusuna çekildi. Enterotomi sonrası tek tek 3/0 vikril sütürlerle önce anastomozun arka duvarı oluşturuldu. İki adet 5F kateter sağ ve sol safra kanallarına internal olarak yerleştirildi. Ön duvar anastomozu da yine 3/0 vikril ile tek tek yapıldı. Son olarak 60mm'lik endoskopik stapler ile Roux ansının 60 cm distali ile Trietz'den gelen ans arasında yan-yana enteroenterostomi sağlandı (ameliyatın bu kısmı kayıt süresinin dolması nedeniyle videoda bulunmamaktadır). Kolesistektomi tamamlandıktan sonra hepatikojejunostomi posterioruna bir adet dren yerleştirildi. Ameliyat süremiz 8 saatti ve toplam kan kaybı <100 mL idi. Hastanın postoperatif seyri sorunsuzdu. Dren getirilerinde safra kaçağı ya da kanama tespit edilmedi. Hasta postoperatif 3. gün dreni alınarak taburcu edildi. Patoloji sonucunda malignite yoktu. Postoperatif 24. ayında hastanın takipleri hala devam etmektedir ve sorunsuzdur.

SONUÇ

Laparoskopik cerrahinin avantajları koledok kist rezeksiyonu için de geçerlidir. Bizce, ekip çalışması, intrakorporeal dikiş atma ve hepatobiliyer cerrahi tecrübesi bu ameliyat için önemli noktalardır.

Video: Laparoskopik koledok kist eksizyonu ve Roux-en-Y hepatikojejunostomi

Hasta Onamı: Yazılı hasta onamı bu çalışmaya katılan hastadan alınmıştır.

Hakem Değerlendirmesi: Dış bağımsız.

Yazar Katkıları: Fikir - C.K.; Tasarım - C.K.; Denetleme - C.A.; Malzemeler - V.E.; Veri toplanması ve/veya işlemesi - V.E.; Analiz ve/veya yorum - S.K.; Literatür taraması - V.S.; Yazıyı yazan - C.K., V.S.; Eleştirel İnceleme - C.A., S.K.

Çıkar Çatışması: Yazarlar çıkar çatışması bildirmemişlerdir.

Finansal Destek: Yazarlar bu çalışma için finansal destek almadıklarını beyan etmişlerdir.

Informed Consent: Written informed consent was obtained from patient who participated in this study.

Peer-review: Externally peer-reviewed.

Author Contributions: Concept - C.K.; Design - C.K.; Supervision - C.A.; Materials - V.E.; Data Collection and/or Processing - V.E.; Analysis and/or Interpretation - S.K.; Literature Review - V.S.; Writer - C.K., V.S.; Critical Review - C.A., S.K.

Conflict of Interest: No conflict of interest was declared by the authors.

Financial Disclosure: The authors declared that this study has received no financial support.

KAYNAKLAR

1. Nagorney DM. Bile duct cysts in adults. Surgery of the Liver Biliary Tract and Pancreas. 4th ed. In: Blumgart LH. Saunder, Elsevier, 2007.p.991-1004.
2. Dener C, Kayaalp C, Bozkurt B, Uğur K. Treatment of adult diverticular choledochal cysts. Turk J Gastroenterol 1994; 5: 180-184.
3. Kirimlioglu V, Yilmaz S, Katz DA, Hilmioglu F, Caglikulekci M, Kayaalp C, et al. Choledochal cyst spontaneously rupturing the hepatic artery. Dig Dis Sci 2000; 45: 544-548. [CrossRef]
4. Shimura H, Tanaka M, Shimizu S, Mizumoto K. Laparoscopic treatment of congenital choledochal cyst. Surg Endosc 1998; 12: 1268-1271. [CrossRef]
5. Chowbey PK, Katrak MP, Sharma A, Khullar R, Soni V, Baijal M, et al. Complete laparoscopic management of choledochal cyst: report of two cases. J Laparoendosc Adv Surg Tech A 2002; 12: 217-221. [CrossRef]
6. Abbas HM, Yassin NA, Ammori BJ. Laparoscopic resection of type I choledochal cyst in an adult and Roux-en-Y hepaticojejunostomy: a case report and literature review. Surg Laparosc Endosc Percutan Tech 2006; 16: 439-444. [CrossRef]
7. Sun DQ, Gong MZ, Hu YJ, Zhang L, Sun ZH, Zhang WT. Laparoscopic management of type I choledochal cyst in adults: cyst resection, assisted Roux-en-Y reconstruction and hepaticojejunostomy. Minim Invasive Ther Allied Technol 2009; 18: 1-5. [CrossRef]
8. Tian Y, Wu SD, Zhu AD, Chen DX. Management of type I choledochal cyst in adult: totally laparoscopic resection and Roux-en-Y hepaticoenterostomy. J Gastrointest Surg 2010; 14: 1381-1388. [CrossRef]
9. Jang JY, Yoon YS, Kang MJ, Kwon W, Park JW, Chang YR, et al. Laparoscopic excision of a choledochal cyst in 82 consecutive patients. Surg Endosc 2013; 27: 1648-1652. [CrossRef]
10. Lü SC, Shi XJ, Wang HG, Lu F, Liang YR, Luo Y, et al. Technical points of total laparoscopic choledochal cyst excision. Chin Med J (Engl) 2013; 126: 884-887.
11. Shimizu T, Nakamura Y, Yoshioka M, Mizuguchi Y, Matsumoto S, Uchida E. Laparoscopic resection of choledochal cyst: report of a case. J Nippon Med Sch 2013; 80: 160-164. [CrossRef]
12. Khiangte E, Das DP, Patowary K, Newme I, Phukan P. Laparoscopic management of an adult choledochal cyst using the E.K. Glove port as wound protector for extracorporeal Roux-en-Y anastomosis and optical port. Indian J Surg 2013; 75(Suppl 1): 475-479. [CrossRef]
13. Duan X, Mao X, Jiang B, Wu J. Totally laparoscopic cyst excision and Roux-en-Y hepaticojejunostomy for choledochal cyst in adults: a single-institute experience of 5 years. Surg Laparosc Endosc Percutan Tech 2015; 25: e65-68. [CrossRef]
14. Chang J, Walsh RM, El-Hayek K. Hybrid laparoscopic-robotic management of type IVa choledochal cyst in the setting of prior Roux-en-Y gastric bypass: video case report and review of the literature. Surg Endosc 2015; 29: 1648-1654. [CrossRef]


Laparoskopik Koledok Kist Eksizyonu
ve
Roux-en-Y Hepatikojejunostomi
İnönü Üniversitesi Tıp Fakültesi
Genel Cerrahi Anabilim Dalı
Malatya / Türkiye

Ulusal Cer Derg 2016; 32: 155-156
DOI: 10.5152/UCD.2016.3524

EuroSurg: Cerrahide, öğrenci odaklı Avrupa çapında yürütülen alışılmışın dışında yeni bir çalışma grubu

EuroSurg: Across Europe a new novel student-driven research group in surgery

Bahar Büşra Özkan[1], Gökhan Selçuk Özbalcı[2], Aziz İhsan Tavuz[3], Zeynep Şifa Demirci[4], Bahadır Emre Baki[5], Ozan Can Tatar[6]

Sayın Editör,

İngiltere'de; 2013 yılında tıp öğrencileri ve cerrahi asistanlarından oluşan STARSurg (The Student Audit and Research in Surgery) adı altında öğrenci odaklı bir çalışma grubu kuruldu. STARSurg, öğrencilere yüksek kaliteli çalışmalara katılma fırsatı sunan ve gelecekte aktif araştırmalar yapan klinisyenler olmaları için onları teşvik eden bir gruptur (1). STARSurg'ün ilk çalışmasına 109 hastaneden 250'den fazla öğrenci katıldı. Bu çalışma majör gastrointestinal sistem cerrahisi yapılan hastalarda non-steroid anti-inflamatuvar ilaçların postoperatif etkileriyle ilgiliydi ve 1500 hastanın üzerinde prospektif olarak gerçekleştirildi. Tüm katılımcılar, çalışma sonundaki yayında ortak yazar oldular (2).

STARSurg şimdilerde İngiltere ve İrlanda'da bulunan tüm fakültelerde kurulmuştur ve 180'den fazla hastane son çalışmalarına dâhil olmuştur. STARSurg projeleri sonunda ortaya çıkan tüm yayınlar Pubmed üzerinden ulaşılabilir ve atıf yapılabilir durumdadır. Katılan herkes bu yayınlarda yer almaktadır.

Bazı ülkelerde, öğrenciler cerrahi araştırmalara katılma imkanı bulamamaktadırlar. Bu tip çalışma gruplarının değişik ülkelerden öğrencilerin işbirliği içinde projelere aktif olarak katılımlarını sağlayarak öğrencilere faydalı olacağı ve onların araştırma yapma yeteneklerini geliştireceği düşünülmektedir.

Eylül 2015'te ESCP'nin (European Society of Coloproctology) Dublin'deki kongresinde, uluslararası öğrenci araştırma ağı geliştirilmesi için ilgili öğrenciler toplantıya çağrıldı.

STARSurg tarafından geliştirilen öğrenci odaklı araştırma modeli tartışıldı ve 2016 yılının başlarında uluslararası öğrenci odaklı bir kohort çalışması yapılmasına karar verildi. Deneyimli cerrahlar tarafından rehberlik edilen bu tartışma sonucunda öğrenciler, majör gastrointestinal cerrahileri izleyen komplikasyonlarla obezite arasındaki ilişkiyi araştırmayı seçtiler. Bu çalışma STARSurg tarafından, İngiltere'de ve İrlanda'da başarıya ulaştırılan, Determining Surgical Complications in the Overweight (DISCOVER) çalışmasına dayanmaktadır (3).

Dublin'deki öğrenci oturumunda katılımcılar işbirliği içinde çalışmaya karar verdiler ve EuroSurg olarak adlandırdıkları çalışma grubunu kurdular. Bu grubun İrlanda, İtalya, İspanya, Türkiye, Hollanda ve İngiltere'de aktif üyeleri bulunmaktadır ve bu ülkeler kendi içlerinde ulusal yönetim komitesine sahiptirler. Katılan her ülkeden öğrenciler, uluslararası kohort çalışma protokolünü geliştirmekle birlikte ESCP 2016 kongresinde sonuçları yayınlamaya odaklandılar. Bu gelişme STARSurg, ESCP, Società Italiana di Chirurgia Colo-Rettale ve birçok deneyimli cerrah tarafından desteklenmektedir.

EuroSurg çalışma grubunun göndermiş olduğu mektup online olarak Colorectal Disease'de yayınlandı (4). Bu makalede, EuroSurg'ün öğrenci ve asistanlarca yürütüldüğünden, ESCP tarafından desteklendiğinden ve EuroSurg'e katılan ülkelerden bahsedilmektedir.

Türkiye'de, çoğu tıp öğrencisi ve cerrahi asistanı resmi olarak araştırma eğitimlerinden uzak kalmakta ve çalışmalara katılımları çok sınırlı olmaktadır. Asistan ve öğrencilere yönelik onları destekleyen, denetleyen ve onların araştırma yapma becerileri ile cerrahi yeteneklerini geliştiren resmi bir ağ oluşturulmalıdır. Türkiye'den 20 Tıp Fakültesi'nden 120'den fazla öğrenci bu çalışmaya dahil olmuştur.

STARSurg katılımcılarla sürekli irtibat halinde olabilmek için sosyal medyadan faydalanmayı uygun gördü (5). EuroSurg de bu yöntemi kullanarak 2015 Aralık ayının başından itibaren tüm Avrupa'da 60'tan fazla üniversiteden birçok katılımcıya ulaşmayı başardı.

[1]Ondokuz Mayıs Üniversitesi Tıp Fakültesi, Samsun, Türkiye
[2]Ondokuz Mayıs Üniversitesi Tıp Fakültesi, Genel Cerrahi Anabilim Dalı, Samsun, Türkiye
[3]İstanbul Medipol Üniversitesi Tıp Fakültesi, İstanbul, Türkiye
[4]Gazi Üniversitesi Tıp Fakültesi, Ankara, Türkiye
[5]Karadeniz Teknik Üniversitesi Tıp Fakültesi, Trabzon, Türkiye
[6]Kocaeli Üniversitesi Tıp Fakültesi, Kocaeli, Türkiye

Yazışma Adresi
Address for Correspondence
Bahar Büşra Özkan
e-posta:
bbaharozkan@yahoo.com.tr

Geliş Tarihi / *Received*: 04.02.2016
Kabul Tarihi / *Accepted*: 23.02.2016

Tüm istekli öğrenci, asistan ve cerrahları, eşsiz bir fırsat olan EuroSurg çalışma grubunda yer almaları için, websitemizden kayıt olmaya davet ediyoruz (www.eurosurg.org) (6).

KAYNAKLAR

1. Chapman SJ, Glasbey JC, Khatri C, Kelly M, Nepogodiev D, Bhangu A, et al. Promoting research and audit at medical school: evaluating the educational impact of participation in a student-led national collaborative study. BMC Med Educ 2015; 15: 47. [CrossRef]
2. STARSurg Collaborative Group. Impact of postoperative non-steroidal anti-inflammatory drugs on adverse events after gastrointestinal surgery. Br J Surg 2014; 101: 1413-1423. [CrossRef]
3. Nepogodiev D, Chapman SJ, Glasbey J, Kelly M, Khatri C, Drake TM, et al. Determining Surgical Complications in the Overweight (DISCOVER): a multicentre observational cohort study to evaluate the role of obesity as a risk factor for postoperative complications in general surgery. BMJ Open 2015; 5: e008811. [CrossRef]
4. EuroSurg Collaborative. EuroSurg: a new European student-driven research network in surgery. Colorectal Dis 2016; 18: 214-215. [CrossRef]
5. Khatri C, Chapman SJ, Glasbey J, Kelly M, Nepogodiev D, Bhangu A, et al. Social media and ınternet driven study recruitment: evaluating a new model for promoting collaborator engagement and participation. PLoS One 2015; 10: e0118899. [CrossRef]
6. EuroSurg Twitter page (@EuroSurg), Available from: https://twitter.com/EuroSurg.