

# Intraabdominal lenfanjiomyiomatoz

Intra-abdominal lymphangiomyomatosis

Vildan Türkel\*, Neriman Şengül\*, Efsun Şenocak\*\*, Hayri Erkol\*

Lenfanjiomyomatozis lenf nodülü, lenfatik ve kan damarlarında hamartomatöz karakterde düz kas hücre proliferasyonu ile giden akciğer, mediasten ve abdomende görülebilen nadir bir hastalıktır (1). Üreme çağındaki genç kadınların hastalığı olarak bilinir. Ekstrapulmoner yayılım oldukça nadir olup en sık renal anjiomyiomlar görülür. Bu çalışmada genç erkek hastada intraabdominal yerleşimli lenfanjiomyiomatoz olgusu sunulmuştur.

## Olgu sunumu

Yirmi sekiz yaşında erkek hasta kliniğimize nöks intraabdominal kistik lezyon ön tanısıyla başvurdu. Öyküsünde 6 ay önce nefes darlığı nedeniyle yapılan tetkiklerinde pankreas kuyruğu komşuluğunda kistik lezyon tespit edildiği ve ultrasonografi eşliğinde aspirasyon yapıldığı öğrenildi. Hasta 1 yıldır solunum problemleri nedeniyle astım tedavisi almaktaydı. Abdominal bilgisayarlı tomografi (BT) tetkikinde; pankreas kuyruğu inferior komşuluğunda anteriorda mide arka duvarı, posteriorda böbrek ön konturu lateralde dalak ile komşu olan, çevre invazyonu göstermeyen ince düzgün duvarlı homojen hipodens, kontrast tutulumu göstermeyen kistik lezyon mevcuttu (Resim 1A). Toraks alt bölümünden geçen kesitlerde her iki akciğer parenkimi ve plevral boşluk normaldi (Resim 1B). Yapılan solunum testlerinde ve akciğer grafisinde anormallik tespit edilmedi. Retroperitoneal kist ön tanısıyla yapılan operasyonda mide arka duvarı, pankreas kuyruğu, dalak, transvers kolon mezosu komşuluğunda 7x9 cm çapında jelatinöz kıvamlı içi seröz sıvı ile dolu septalı kistik lezyon tespit edildi. Kistik lezyon total olarak eksize edildi (Resim 2). Histopatolojik inceleme sonucu çevrede matür lipositlerin oluşturduğu yağ doku ve spindle şekilli kesişen çaprazlaşan düz kas liflerinin oluşturduğu alanlar ile çevrelenmiş, tek katlı yassılaştırmış endotel hücreleri ile dōşeli kistik yapıların oluşturduğu lenfanjiomyom olarak rapor edildi (Resim 3). 6 ay sonra çekilen kontrol BT intraabdominal kitle tespit edilmezken akciğerde lenfanjiomyiomatoz lehine bulgu saptanmadı.

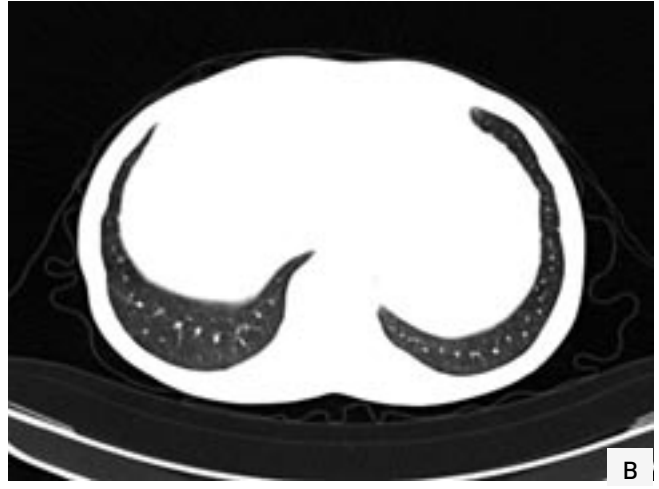
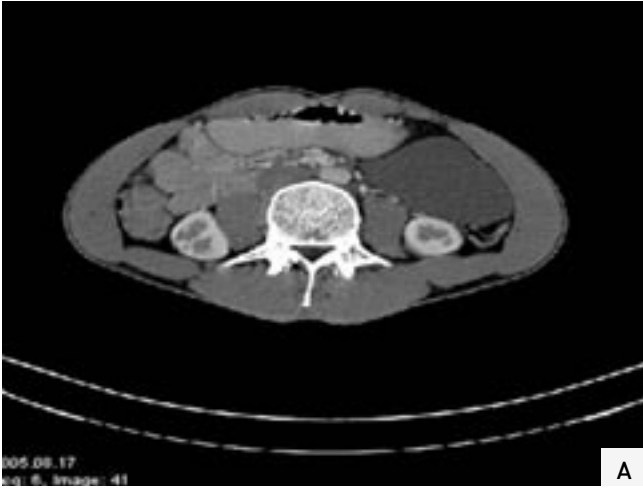
## Tartışma

Lenfanjiomyomatoz nedeni tam olarak bilinmeyen nadir bir hastalıktır. Stössel tarafından 1937 yılında literatüre sunulmuştur(1). Oluşumunda endokrin faktörlerin ve seks steroidlerinin etkisi olabileceği belirtilmekte-

\* Abant İzzet Baysal Üniversitesi İzzet Baysal Tıp Fakültesi Genel Cerrahi AD, BOLU

\*\* Abant İzzet Baysal Üniversitesi İzzet Baysal Tıp Fakültesi Radyoloji AD, BOLU

Dr. Neriman ŞENGÜL  
Emek Mah. 8. Cad. 75. Sok. 53/2 06510 Emek / Ankara  
Tel: (0374) 253 46 56/3514  
Faks: (0374) 253 46 15  
e-posta: nerimansengul@hotmail.com



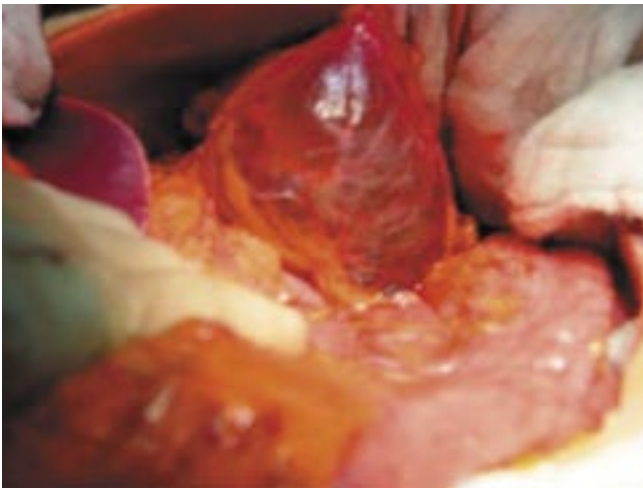**Resim 1: A:** Venöz fazda elde edilen kontrastlı BT kesitinde karın sol üst kadranda pankreas kuyruğu komşuluğunda ince duvarlı, homojen hipodens düzgün sınırlı kistik lezyon görülmekte. **B:** Thoraks alt bölümünden geçen BT kesitlerinde parenkim penceresinde plevral boşluk ve her iki akciğer parenkimi normal izlenmektedir.

dir. En sık akciğer parenkimini etkiler ve genellikle üreme çağındaki kadınlarda görülür (2). Hamartomatöz yapıda olmasına rağmen agresif davranış gösterir. Hastaların çoğunda küçük hava yolu obstrüksiyonuna neden olur ve terminal dönemde respiratuar yetmezliğe yol açar (3).

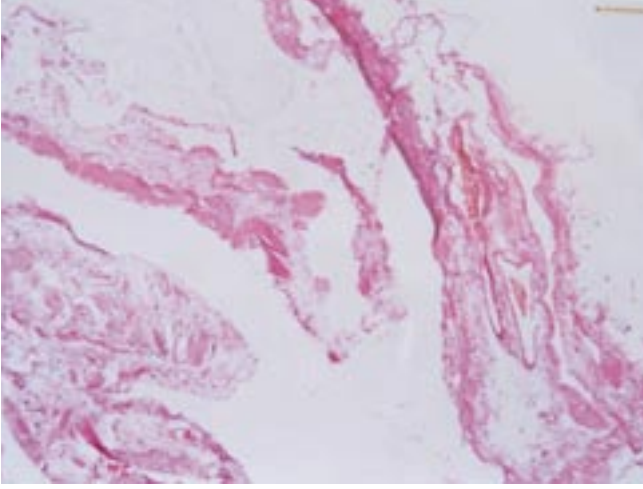
Akciğerde diffüz dağılım gösteren çok sayıda kistik lezyon, pnömotoraks ve şilotoraks ile karakterizedir (4). Ekstrapulmoner tutulum oldukça nadirdir ve 4 majör komponenti vardır: Renal anjiomyolipom, lenfadenomegali, şilöz ascites ve lenfanjiyomyomatoz (5). Lenf damarlarındaki düz kas hücrelerinin proliferasyonu

obstrüksiyona, obstrüksiyon ise kistik kitlelerin oluşmasına neden olur. Dilate lenfatik kanallar iyi sınırlı kistler şeklinde, şilöz sıvı içeren lenfadenomegaliler solid komponenti olan kistik kitleler şeklinde izlenirler. Lenf kistleri aşırı büyürlerse rüptüre olurlar ve şilöz asite neden olurlar (6). Kistik lezyonlar sıklıkla retroperitonda, ya da pelviste yer alırlar (5). Abdominal tutulum olan olgularda kliniği bizim olgumuzda olduğu gibi sessiz olabileceği gibi şilöz ascites,, palpabl abdominal kitle ve abdominal ağrı olabilir (7). İzole ekstrapulmoner tutulum olan hastalarda 1-2 yıl içinde göğüs semptomları gelişebilir (8).

Retroperitoneumda yer alan kistik lezyonların ayırıcı tanısı geniş bir yelpazede yer alır. Bu bölgede olabilecek kistik lezyonlar arasında pankreasa ait psödokist, dyistopenik kist, retansiyon kisti, abse, mikrokistik adenomlar sayılabilir (9). Ayrıca solid lezyonların kistik dejenerasyonları da ayırıcı tanıda düşünülmelidir. Bunlar arasında leiomyosarkom, nörofibrosarkom, Schwannom, lenfanjiom, kistik teratom, müsinöz kistadenom vardır (10). Radyolojik olarak tanıda US, BT ve manyetik rezonans kullanılabilir. Ancak lenfangiomyomu sayılan lezyonlardan ayırt edebilecek karakteris-



**Resim 2:** Ameliyat sırasında makroskopik görünüm.



**Resim 3:** Histopatolojik görünümde düz kas lifleri ile çevrili endotel ile döseli kistik yapı görüntüsü. (H&E X 100)

tiğ bir bulgu yoktur. Retroperitonda kistik lezyon saptanması durumunda klinik açıdan neoplazi ya da abse düşünülmüyorsa ayırıcı tanıda lenfanjiomyomatoz mutlaka akla gelmelidir. Kesin tanı ancak histopatolojik olarak konulabilir (5). Biz olgumuzda kliniğini göz önüne alarak neoplastik lezyon düşünmedik. Lokalizasyonunu, radyolojik bulguları ve nüks olması nedeniyle lenfanjiomatoz olabileceğini düşündük. Lezyonun histopatolojik incelemesinde düz kas hücrelerinde

#### Summary:

#### Intra-abdominal lymphangiomyomatosis

Lymphangiomyomatosis (LAM) is a rare idiopathic disease characterized by hamartomatous smooth muscle proliferation of the lymph nodes, lymphatics, blood vessels as well as airways within the lung, mediastinum and abdomen. Extrapulmonary LAM is quite rare. We represent a case of retroperitoneal lymphangioma in a young man as the only radiological finding of LAM.

**Key Words:** Lymphangiomyoma, retroperitoneal neoplasm, pancreatic cyst, pancreatic neoplasm

kistik değişiklikler ve proliferasyonla karakterize lenfanjiomyomatoz olarak değerlendirildi.

Radyolojik olarak diğer intraabdominal kistik lezyonlarla karışabilecek

olan lenfanjiomyomatozlar ayırıcı tanıda göz önünde bulundurulmalı ve bu grup hastalar akciğer tutulumu açısından takip edilmelidir.

#### KAYNAKLAR

1. Fiore M G, Sanguedolce F, Lolli I. Abdominal lymphangioliomyomatosis in a man with Klinefelter syndrome: the first reported case. *Ann Diagn Pathol*, 2005;9:96-100.
2. Urban T, Lazor R, Lacroix J et al. Pulmonary lymphangioliomyomatosis. A study of 69 patients. *Medicine* 1999;78:34-37.
3. Rau KC, Awad ZT, Aucar JA et al. Laparoscopic cholecystectomy in the presence of lymphangiomyomatosis. *Surg Laparosc Endosc Percutan Tech*, 2005;15:104-105.
4. Ferrans V J, Yu Z, Nelson W K. Lymphangioliomyomatosis (LAM): a review of clinical and morphological features. *J Nippon Med Sch*, 2000; 67:311-329.
5. Avila N A, Kelly J A, Chu S C. Lymphangioliomyomatosis: abdominopelvic CT and US findings. *Radiology*. 2000;216:147-153.
6. Kamitani T, Yabuuchi H, Soeda H. A case of lymphangioliomyomatosis affecting the supraclavicular lymph nodes. *J Comput Assist Tomogr*, 2006;30:279-282.
7. Kim HS, Park MI, Suh KS. Lymphangiomyomatosis arising in the pelvic cavity: a case report. *J Korean Med Sci*, 2005;20:904-907.
8. Wong Y, Yeung T, Chu W. Atypical Presentation of lymphangioliomyomatosis as acute abdomen: CT Diagnosis. *AJR*, 2003;181.
9. Wegener O H. *Whole Body Computed Tomography*. 2nd ed. Boston: Blackwell Scientific Publications, 1993:291-303.
10. Wan Y L, Shih L Y, Ko S F. Imaging findings of retroperitoneal lymphangiomyomatosis in a patient with lymphoma. *Clinical Imaging*, 2006;30:218-220.

Bu çalışma, 15. Ulusal Cerrahi Kongresi'nde Poster olarak sunulmuştur (Antalya, 24-28 Mayıs 2006).

#### KATKIDA BULUNANLAR:

##### Çalışmanın düşünülmesi ve planlanması:

Vildan Türkeli, Neriman Şengül

##### Verilerin elde edilmesi:

Vildan Türkeli, Neriman Şengül, Efsun Şenocak

##### Verilerin analizi ve yorumlanması:

Vildan Türkeli, Neriman Şengül

##### Yazının kaleme alınması:

Vildan Türkeli, Neriman Şengül, Hayri Erkol

##### İstatistiksel değerlendirme:

Yok