

Meme kanserinde sentinel lenf nodülü biyopsisi için mavi boya, lenfosintigrafi ve intraoperatif gama prob ile kombine tekniğin karşılaştırılması

Comparison of blue dye, lymphoscintigraphy and intraoperative gamma probe, and combined technique for sentinel lymph node biopsy in breast cancer

Volkan Genç*, Özlem Küçük**, Atilla Halil Elhan***, Serpil Dizbay Sak****, Ragıp Çam*

Amaç:

Meme kanserinde lenfatik yayılım en önemli prognostik faktördür. Sentinel lenf nodülü diseksiyonu kavramı, aksiller lenf nodüllerinin durumunu diseksiyon yapmadan belirlemeyi amaçlar. Biz çalışmamızda sentinel lenf nodülü diseksiyonunda hangi tekniğin daha etkin ve doğru olduğunu araştırdık.

Durum Değerlendirmesi:

Meme kanserinde uygulanan aksiller lenf nodülü diseksiyonunun morbiditesi oldukça fazladır. Tümörün ilk yayıldığı lenf nodülü olan sentinel lenf nodülü diseksiyonu kavramı ile bu morbiditeden uzaklaşmak amaçlanmıştır. Bu lenf nodülünde metastaz saptanmazsa aksilladaki diğer lenf nodüllerinde de metastaz olmadığı düşünülmektedir.

Yöntem:

20'şer hastadan oluşan 3 ayrı gruba randomize olarak mavi boya, lenfosintigrafi + intraoperatif gama prob ve mavi boya + lenfosintigrafi + intraoperatif gama prob teknikleri uygulandı. Mavi boya olarak patent blue violet 1'er ml tümörün 4 kadran etrafına ve 1 ml. subdermal enjekte edildi. İzotop olarak ise albuminle işaretli Tc-99m sülfür kolloid toplam 1 ml (200 MBq) tümörün 4 kadran etrafına enjekte edildi. Operasyonda 2. ve 3. gruplarda intraoperatif gama prob kullanılarak dokudan sayımlar alındı. Background dokunun en az 10 katı sayım alınan lenf nodülü, sentinel nodül olarak kabul edildi. Bu nodüller hematoksilen eozin ve immünohistokimyasal analize tabi tutuldu.

Bulgular:

Mavi boya grubunda identifikasyon oranı % 85, yanlış negatiflik oranı ise %16,7 saptanırken, bu oranlar sırasıyla 2. grupta % 95 - %0, 3. grupta da %100-%0 olarak bulundu.

Sonuç:

Biz tümör çevresine ve cilt altına 5 ml mavi boya ve tümör çevresine toplam 1 ml izotop enjeksiyonun yapıldığı kombine yöntemde % 100 identifikasyon oranına ulaştık ve sentinel lenf nodülü biyopsisinde teknik olarak kombine yöntemi önermekteyiz.

Anahtar Kelimeler:

Sentinel lenf nodülü, lenfosintigrafi, intraoperatif gama prob, meme kanseri.

Meme kanseri kadınlarda en sık rastlanan kanser türüdür. Meme kanserinde başlıca prognostik faktörler; lenf nodülü tutulumu, histolojik tip, tümör çapı, nükleer - histolojik grade ve östrojen, progesteron reseptörlerinin durumudur (1).

Meme kanseri tedavisinde yıllar boyunca ana amaç aksiller girişim için daha az invazif bir yaklaşım olmuştur. Level III aksiler lenf nodülü diseksiyonu (ALND) mükemmel bölgesel kontrol sağlamakta ve %2'den az rekürrens oranlarına ulaşabilmektedir, fakat bu girişimler birçok potansiyel komplikasyonu da birlikte getirmektedir. Olası komplikasyonlar; postoperatif ağrı, seroma oluşumu, omuz hareketlerinde kısıtlama, parestezi ve üst kolda hareket azalması, nörovasküler yapılarda geri dönüşsüz hasarlar ve lenfödemdir. Sonuç olarak hastanede kalma süresi ve maliyet artmaktadır. ALND sonucu meydana gelen morbiditenin ve maliyetin, yalnızca primer tümörün cerrahi tedavisinden daha fazla oluşu küçümsememelidir (2).

Tümör hücrelerinin lenfatik akımı takip ederek sıra ile lenf nodüllerini tuttuğu hipotezine dayanılarak, tümörün ilk direne olduğu lenf nodülü olan sentinel lenf nodülü biyopsisi (SLNB) kavramı ortaya atılmıştır (3).

Bu çalışmada sentinel lenf nodülü (SLN) saptanmasında kullanılan vital boya, lenfosintigrafi (LSG), vital boya + LSG yöntemlerinin etkinliklerini saptamak ve aksilla tutulumunu ne oranda doğrulukla gösterdiklerini saptamak amaçlanmıştır.

Hastalar ve Yöntem

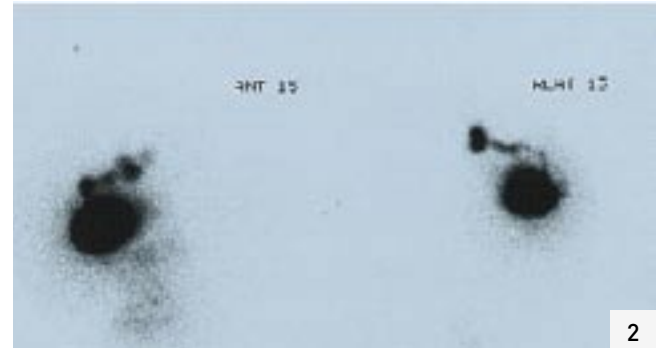
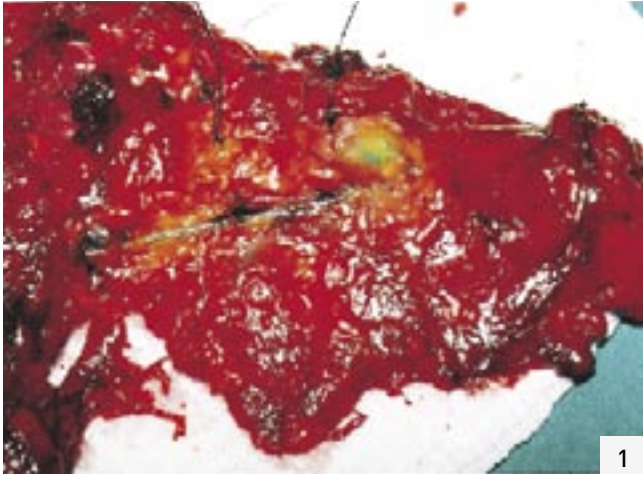2001 Eylül-2004 Ocak tarihleri arasında Ankara Üniversitesi Tıp Fakültesi Genel Cerrahi Anabilim Dalı'na başvuran ve klinik incelemelerde evre I-II meme kanseri saptanan 60 kadın hasta çalışmaya alınmıştır. Çalışma projesi Ankara Üniversitesi Tıp Fakültesi Etik Kurulu tarafından onaylanmış ve Helsinki Deklarasyonu'na göre hareket edilmiştir.

Çalışma, hastaların ameliyat prosedürlerinde herhangi bir değişikliğe yol açmamış ve hastalara modifiye radikal mastektomi (MRM) veya meme koruyucu cerrahi girişimler (MKC) + level II ALND uygulanmıştır. Daha önce tümör olan memeye veya aynı taraf aksillaya yönelik cerrahi girişim, meme ve/veya aksillaya daha önce radyoterapi uygulanması, memede birden fazla tümör olması, meme derisinde yanık ve/veya deriden orijinli yer kaplayan lezyonlar ile evre III-IV meme kanseri saptanan hastalar çalışmaya dahil edilmemiştir.

Makalenin Geliş Tarihi : 31.01.2007
Makalenin Kabul Tarihi : 31.07.2007

* Ankara Üniversitesi Tıp Fakültesi Genel Cerrahi A.D.
** Ankara Üniversitesi Tıp Fakültesi Nükleer Tıp A.D.
*** Ankara Üniversitesi Tıp Fakültesi Biyoistatistik A.D.
**** Ankara Üniversitesi Tıp Fakültesi Patoloji A.D.

Dr. Volkan GENÇ
Çiğdem Mah. 368. Sok. 28/9 Çankaya / ANKARA
Faks: (0312) 472 78 11
e-posta: volkange nc77@hotmail.com



Resim 1: Meme, lenfatik kanal ve SLN.

Resim 2: Meme, lenfatik kanal ve sentinel lenf nodülünün lenfosintigrafik görüntüsü

Vital boya (1.grup), LSG ve intraoperatif gama prob (İGP) (2.grup), vital boya+LSG ve İGP (3.grup) ile işaretlenmek üzere her grupta 20 hasta olacak şekilde toplam üç grup oluşturulmuştur.

Gruplar arası yaş dağılımı, tümörün palpasyonla hissedilebilirliği ve hangi memede yerleştiğine ait bilgiler Tablo 1'de verilmiştir. Yaş dağılımına bakıldığında 2. grup ile 3. grup arasında istatistiksel anlamlı farklılık saptanmıştır ($p=0,036$), palpabilite ($p=0,866$) ve sağ/sol meme yerleşimine ($p=0,074$) göre ise anlamlı farklılık bulunamamıştır.

I. gruba genel anestezi uygulandıktan hemen sonra, 5 ml %1'lik patent blue violet (Sigma Chemical Co. St. Louis) boyanın 4 ml.'si tümör etrafındaki dört kadrana intraparenkimal (her kadrana 1 ml) ve kalan 1 ml'si de tümöral kitlenin üstündeki cilt bölgesinden subdermal alana enjekte edildi. Boya uygulandıktan sonra 1 dakika kadar memeden aksiller alana doğru masaj yapıldı.

Boyamayı takiben hastalara MRM veya MKC + level II ALND uygulandı. Ameliyat süreleri ortalama 60-90 dk. arasında değişti. Çıkarılan ameliyat materyali üzerinde tümörün olduğu kısımdan ışınal olarak etrafa diseksiyon yapıldı. Mavi boya almış lenfatik kanal ortaya konularak takip edildi ve

boya almış tümöre en yakın lenf nodülü SLN olarak kabul edilerek ipek sütür ile işaretlenerek aksiller lenf nodülleri (ALN) ile birlikte incelenmek üzere patoloji laboratuvarına gönderildi. Mavi lenfatik kanal ve SLN Resim 1'de gösterilmiştir.

II. gruba Nükleer Tıp uzmanlarıncameliyattan 6-24 saat önce peritümöral 4 ayrı lokalizasyona Tc-99m sülfür kolloid (lenfosint, Amersham, Italy) 1 ml.de 200 MBq (her bir enjektörde 50 MBq/0,25 ml.) olacak şekilde PPD enjektörü kullanılarak enjekte edildi ve aynı şekilde masaj yapıldı. Enjeksiyondan sonra 5., 30., 60.,120. dk.da ve 5. saatte anterior ve lateral statik görüntüler alındı. Meme, lenfatik kanal ve SLN'nin LSG görüntüsü Resim 2'de gösterilmiştir.

Hastalarda ameliyata başlamadan önce İGP'un etrafına steril bir laparoskopik kılıf geçirilerek enjeksiyon alanı, aksilla ve internal mammarian böl-

gelerden ve karşı meme dokusundan sayım yapılarak SLN'nin olabileceği alanlar tarandı, probun açısına dikkat edilerek yüzeye dik bir konumda ve enjeksiyon yerini görmeyecek şekilde tutulmasına özen gösterildi. ALND işlemi sırasında bakiye dokunun 10 katı sayım alınan ve tümöre en yakın lenf nodülü SLN olarak değerlendirildi. Ex vivo olarak çıkarılan SLN'den tekrar sayım yapıldı ve ipek sütür ile işaretlenerek ALN ile birlikte incelenmek üzere patoloji laboratuvarına teslim edildi.

III. grupta her iki teknik yöntem birlikte uygulandı. %10 formaline tabi tutulan SLN, mikrometastazları da gösterebilmek amacı ile 1 mm kalınlıkta dilimlere ayrıldı. İlk olarak 6 ardışık düzeyde hematoksilen ve eosin (H+E) kesitleri incelendi. Eğer bu incelemede metastaz saptanırsa daha ileri histolojik inceleme yapılmadı. Yanlış negatif vakalarda (SLN

Tablo 1: 3 ayrı teknikle sentinel lenf nodülü tanımlanan 60 meme kanseri olgusunun karakteristik özellikleri.

	Grup 1 n = 20	Grup 2 n = 20	Grup 3 n = 20	p değeri
Yaş (ortalama+SS)	(50,05 ± 12,67)	(54,20 ± 6,62)	(47 ± 8,57)	0,031
Yaş aralığı	35-78	45-69	32-68	
Sağ/Sol meme	11/9	8/12	4/16	0,074
Palpabl/Nonpalpabl	17/3	18/2	17/3	0,866

Tablo 2: Tümör çapı, lokalizasyonu ve uygulanan ameliyat sekline ait bulgular.

	Grup 1	Grup 2	Grup 3	p değeri
Tümör Çapı				
T1(2 cm)	7(%35)	8(%40)	3(%15)	
T2 (2-5 cm)	13(%65)	12(%60)	17(%85)	
				0,189
Tümör lokalizasyonu				
Santral	2 (%10)	0	0	
Üst dış	11 (%55)	9 (%45)	15 (%75)	
Üst iç	5 (%25)	4 (%20)	3 (%15)	
Alt dış	1 (%5)	6 (%30)	2 (%10)	
Alt iç	1 (%5)	1 (%5)	0	
				0,162
Ameliyat Tipi				
MRM/MKC+ALND	17/3	16/4	11/9	0,071

(MRM:Modifiye Radikal Mastektomi, MKC+ALND: Meme Koruyucu Cerrahi + Aksiller Lenf Nodülü Diseksiyonu).

Tablo 3: Tümöre ait patolojik veriler.

	Grup 1	Grup 2	Grup 3	p değeri
Histolojik Tip				
İnvazif duktal	17 (%85)	17 (%85)	9 (%45)	
İnvazif lobuler	2 (%10)	2 (%10)	9 (%45)	
İnvazif tübüler	0	0	1(%5)	
İnvazif diğer tipler	1 (%5)	1 (%5)	1 (%5)	
				0,051
Grade				
I	3 (%15)	5 (%5)	4 (%20)	
II	11 (%55)	11 (%55)	8 (%40)	
III	6 (%30)	4 (%20)	8 (%40)	
				0,657
Lenfovasküler İnvazyon				
Pozitif	5 (%25)	5(%25)	3(%15)	
Negatif	15 (%75)	15(%75)	17(%85)	
				0,675

negatifken diğer nodüllerde metastaz saptanması) SLN içeren parafin bloklar immünohistokimyasal inceleme için PAN-sitokeratin (5/6/8/18, Novocastra, NCL-Pan CK) ile boyandı.

Yöntemleri karşılaştırmada kategorik değişkenler için Ki-Kare testi, sürekli değişkenler için tek-yönlü varyans analizi kullanıldı. Tek yönlü

varyans analizi sonucunda gruplar arasında farklılık bulunduğu grubun hangisinden farklı olduğunu belirlemek amacıyla Tukey HSD post hoc testi kullanıldı. P değerinin 0,05'den küçük olması anlamlı kabul edildi. İstatistiki değerlendirmede Windows 11.5 SPSS kullanıldı.

Bulgular

Çalışma hastalarının tümünün ameliyat öncesi mammografi ve/veya ultrasonografi tetkikleri vardı ve bu tetkiklerde hastaların hepsinde tek bir tümör saptandı. 44 hastaya MRM, 16 hastaya MKC+ level II ALND uygulandı. Ki-kare testinde tümör çapı ($p=0,189$), lokalizasyon ($p=0,162$) ve uygulanan ameliyat tipi ($p=0,071$) açısından gruplar arasında istatistiki anlamlı farklılık saptanmadı (Tablo-2).

Patolojik değerlendirmede Ki-kare testi ile histolojik tip ($p=0,051$), grade ($p=0,657$) ve lenfovasküler invazyon ($p=0,675$) açısından da gruplar arasında istatistiki anlamlı farklılık saptanmadı (Tablo 3).

I. grup bulguları: Patent blue violet boya uygulanan 20 hastanın 17'sinde (%85) SLN identifiye edilirken, 3 hastada (%15) SLN bulunamadı. SLN bulunamayan hastalarda T1-invazif duktal kanser (İDK) saptandı ve yalnızca birinde lenfatik invazyon mevcuttu. Tümör, 2 hastada grade II, 1 hastada grade I ve iç kadrantlarda yerleşimli idi. SLN bulunan 17 hastanın 9'unda H+E incelemede metastaz saptanmaz iken, 8 hastada metastaz saptandı. SLN'de metastaz saptanmayan 9 hastanın 2'inde aksillada H+E incelemede metastatik lenf nodülleri görüldü. Bu hastaların patolojik tanıları grade III İDK idi ve hastalardan birine MRM diğerine MKC+ALND uygulanmıştı. Bu 2 hastanın SLN'leri immünohistokimyasal analize tabi tutuldu ve 1 hastada SLN'de mikrometastazlar saptandı. Böylece H+E ve immünohistokimya incelemeler sonucunda yalnızca 1 hastada (%16,7) yanlış negatif sonuç alınmış oldu. Bu hastanın T1 tümörü vardı, MKC+ALND uygulanmıştı ve lenfovasküler invazyonu mevcuttu. Bu yöntemde SLN pozitifliği gösteriminde sensitivite 5/6 (%83,3), spesifite 7/11 (%63,6), pozitif prediktif değer 5/9 (%55,6), negatif prediktif değer 7/8 (%87,5) ve doğruluk oranı

12/17 (%70,6) olarak bulunmuştur (Tablo 4).

II. grup bulguları: LSG ve İGP yardımı ile 20 hastanın 19'unda SLN identifiye edilirken, 1 hastada (%5) SLN bulunamadı. Bu hastada grade III, alt dış kadran (ADK) yerleşimli T2-İDK saptandı ve lenfovasküler invazyonu mevcuttu. SLN bulunan 19 hastanın 7'sinde H+E incelemede metastaz saptanmaz iken, 12 hastada metastaz saptandı. SLN'de metastaz saptanmayan 7 hastanın aksillasında da hiçbir metastatik lenf nodülü saptanmadı. Böylece hiçbir hastada yanlış negatif sonuç alınmamış oldu. Bu yöntemde SLN pozitifliği gösteriminde sensitivite 9/9 (%100), spesifisite 7/10 (%70), pozitif prediktif değer 9/12 (%75), negatif prediktif değer 7/7 (%100) ve doğruluk oranı 16/19 (%84,2) olarak bulunmuştur (Tablo 5).

III. grup bulguları: Patent blue violet boya +LSG + İGP kombinasyonu uygulanan 20 hastanın tamamında SLN identifiye edildi. Bu 20 hastanın 12'inde H+E incelemede metastaz saptanmaz iken, 8 hastada metastaz saptandı. SLN'de metastaz saptanmayan 12 hastanın yalnızca 1'inde aksillada H+E incelemede metastatik lenf nodülleri görüldü. Bu hastada grade III, üst dış kadran (ÜDK) yerleşimli T2-İDK saptandı ve lenfovasküler invazyonu vardı. Bu hastanın SLN'si immünohistokimyasal analize tabi tutuldu ve mikrometastazlar saptandı. Böylece H+E ve immünohistokimya incelemeler sonucunda 20 hastanın hiçbirinde yanlış negatif sonuç alınmamış oldu. Bu yöntemde SLN pozitifliği gösteriminde sensitivite 7/7 (%100), spesifisite 11/13 (%84,6), pozitif prediktif değer 7/9 (%77,8), negatif prediktif değer 11/11 (%100) ve doğruluk oranı 18/20 (%90) olarak bulunmuştur (Tablo 6).

İdentifikasyon ve yanlış negatiflik oranları Grafik 1'de gösterilmiştir.

Tartışma

Aksiller lenf nodüllerinde metastaz varlığı en önemli prognostik faktördür

Tablo 4: Vital boya grubunun (Grup I) sentinel lenf nodülü pozitifliğini göstermedeki sensitivite 5/6 (%83,3), spesifisite 7/11 (%63,6), pozitif prediktif değer 5/9 (%55,6), negatif prediktif değer 7/8 (%87,5) ve doğruluk oranları 12/17 (%70,6).

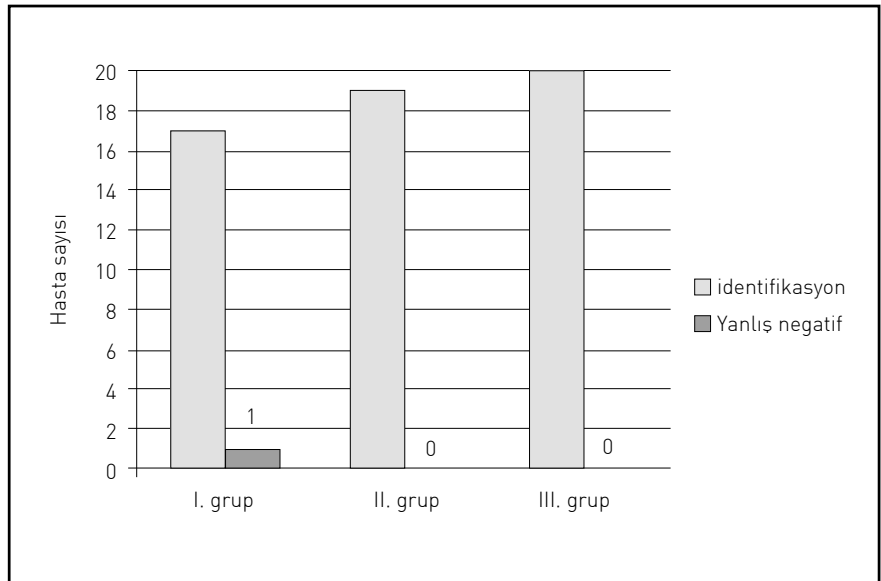
	Hematoksilen+Eozin ve İmmünohistokimya Patoloji Sonucu		
	+	-	Toplam
Grup I	5	4	9
Vital Boya	1	7	8
Toplam	6	11	17

Tablo 5: Lenfosintigrafi (LSG) + İntraoperatif gama prob (İGP) grubunun (Grup II) sentinel lenf nodülü pozitifliğini göstermedeki sensitivite 9/9 (%100), spesifisite 7/10 (%70), pozitif prediktif değer 9/12 (%75), negatif prediktif değer 7/7 (%100) ve doğruluk oranları 16/19 (%84,2).

	Hematoksilen+Eozin ve İmmünohistokimya Patoloji Sonucu		
	+	-	Toplam
Grup II	9	3	12
LSG+İGP	0	7	7
Toplam	9	10	19

Tablo 6: Kombine grubun (Grup III) SLN pozitifliği gösteriminde sensitivite 7/7 (%100), spesifisite 11/13 (%84,6), pozitif prediktif değer 7/9 (%77,8), negatif prediktif değer 11/11 (%100) ve doğruluk oranları 18/20 (%90).

	Hematoksilen+Eozin ve İmmünohistokimya Patoloji Sonucu		
	+	-	Toplam
Grup III	7	2	9
Vital Boya+	0	11	11
LSG+İGP (Kombine)	7	13	20



Grafik 1: İdentifikasyon ve yanlış negatiflik oranları

ve hastaya uygulanacak tedaviyi belirlemek açısından da önemlidir. Metastatik lenf nodüllerinin sayısı arttıkça hastalarda sağ kalım süresi azalmaktadır (4). Aksiller bölgede metastaz saptanmayan hastalarda uygulanan ALND'nin prognoz açısından yarar sağlamadığı ve önemli oranlarda morbiditeye yol açtığı gösterilmiştir. Yapılan birçok çalışmada da T1/T2 tümörü olan hastalarda ALND sonucu hastaların yaklaşık %70'inde hiçbir lenf nodülü tutulmuş olmadığı ve bu hastaların %50'den fazlasında ALND'ye bağlı morbidite geliştiği görülmüştür (5,6).

Aksiller lenf nodüllerinde mikrometastaz ve/veya aşkar metastazı olan hastalarda, metastaz saptanmayanlara göre nüks ihtimali daha fazla ve sağ kalım süreleri daha az saptanmıştır. Metastazın prognostik etkisini gösteren en büyük çalışma Ludwig çalışmasıdır (7). 921 hasta çalışmaya alınmış ve H+E inceleme ile metastaz saptanmayan ALN'ler tekrar immünohistokimyasal olarak değerlendirilmiştir ve 83 hastada mikrometastaz saptanmıştır. Bu hastaların 5 yıl hastalısız sağ kalım oranlarının metastaz saptanmayan hastalara göre oldukça düşük olduğu saptanmıştır. İmmünohistokimyasal inceleme ile mikrometastazların saptanması önemlidir. Mikrometastazı olan hastalar hiç metastazı olmayanlara göre daha kötü prognoz göstermektedirler. Bununla birlikte tüm lenf nodüllerinin immünohistokimyasal tekniklerden yardım alınarak incelenmesi hem teknik olarak hem de maddi olarak çok zordur. Çalışmamızda; H+E inceleme ile I. grupta SLN'de saptanan yanlış negatiflik sayısı immünohistokimyasal analiz ile 2'den 1'e, 3. grupta ise 1'den 0'a düşmüştür. Böylece yanlış negatif sonuçların önlenmesi için immünohistokimyasal incelemenin gerekliliği kendi çalışmamızda da ortaya konulmuştur.

Sentinel lenf nodülü biyopsisi kavramı ALN'deki metastazın varlığını ALND yapmadan tahmin etmek ama-

cıyla ortaya atılmış ve birçok merkezde rutin olarak kullanıma girmiştir. SLNB için birçok yöntem uygulanmaktadır, 1993 yılında Krag ve ark. (8) LSG ve gama probu, 1994'de Giuliano ve ark. (9) mavi boyayı meme kanserinde SLN'yi tanımlamak amacıyla kullanmış ve ardından SLNB ile ilgili çok sayıda çalışma yapılmıştır. Böylece hastalarda morbidite oranlarında anlamlı azalmalar görülmüştür.

Lenfosintigrafi ve İGP tekniğinin mavi boya tekniğine göre birçok üstünlüğü bulunmaktadır. LSG + İGP yönteminde, SLNB için insizyon yapılmadan önce cilt üzerinden SLN'nin yeri tespit edilip bu nokta üzerine birkaç cm'lik bir kesi yapılır. Oysa mavi boya uygulanan gruplarda diseksiyon tamamen kördür, boyalı lenfatik kanal bulunana kadar diseksiyona devam edilir ve bu arada kesinin büyütülmesi gerekebilir. Ameliyat sırasında boya almış lenfatik kanal kesilebilir ve devamlılığını görmek zor olabilir. Mavi boya ile aksilla dışı yerleşimli SLN'ler gözden kaçabilir, oysa LSG + İGP ile aksilla dışı yerleşimli SLN'ler de görülebilir. Mavi boyanın da üstün olduğu durumlar vardır. Eğer SLN tümöre çok yakın ise (genelde ÜDK yerleşimli tümörler) enjeksiyon yerindeki radyoaktivite SLN'deki aktiviteyi parlamadan dolayı örtebilir ve prob ile sayım alınmasını engelleyebilir. Bu durumda mavi boya kullanımı daha yararlıdır (10).

Mavi boya ve izotopların enjeksiyon yerleri ile ilgili çok sayıda çalışma yapılmıştır. Bu çalışmalar neticesinde intratümöral enjeksiyonun başarısız olduğu görülmüştür. Dermal lenfatiklerin zengin olmasından dolayı intradermal ve subdermal enjeksiyonlarda başarılı bulunmuştur (11). Bizde çalışmamızda mavi boyadan 4 ml. peritümöral ve 1 ml. intradermal (toplam 5 ml) olacak şekilde uyguladık. İzotop enjeksiyonunu da peritümöral olarak uyguladık. Tüm seriler genel olarak değerlendirildiğinde elde ettiğimiz

yüksek identifikasyon oranları (%93,3) yöntemlerin başarıyla uygulandığını göstermektedir.

Yalnızca mavi boyanın uygulandığı birçok çalışma yapılmıştır. Bu çalışmalarda identifikasyon oranları %41-%98, yanlış negatiflik oranları da %0- %29 olarak bulunmuştur (12,13). Mavi boya grubumuzdaki identifikasyon ve yanlış negatiflik oranlarımız literatür değerleri içerisinde olmakla birlikte, istatistiki olarak anlamlı farklılık olmasa da sayısal olarak II. ve III. grubumuza göre identifikasyon oranları düşük bulunmuştur ve yalnızca bu grubumuzda yanlış negatif sonuç elde edilmiştir.

İntraoperatif gama probun kullanıldığı birçok çalışma yapılmıştır. Bu çalışmalarda identifikasyon oranları %69-%98, yanlış negatiflik oranları da %0-%25 olarak bulunmuştur (8,14, 15). LSG+İGP'un birlikte kullanıldığı çalışmalarda da identifikasyon oranları %80-%98, yanlış negatiflik oranları da %5-%25 olarak rapor edilmiştir (16, 17). Tüm çalışmalarda seriler arasında cerrahtan cerraha anlamlı farklılıklar bulunmaktadır. Günümüzde operasyon öncesinde LSG yapılmasının yararlı olduğu konusunda ortak bir fikir oluşmuştur. LSG primer tümörün drenaj yolunu göstererek cerraha operasyon öncesinde yol gösterici olmaktadır. Geç görüntüler sayesinde aksilla dışına olan lenfatik drenaj yolları da gösterilebilmektedir. Bizimde bu teknik uygulamamızda identifikasyon oranımız %95'tir. SLN bulunan tüm hastalarda LS yardımı ile SLN görüntülenebilmiş ve İGP ile ameliyat sırasında sayım alınarak nodüller tespit edilmiştir. Bu yöntem ile SLN saptanamayan hastada bunun nedeni olarak tümörün lenfatik drenaj yollarını tıkayarak Tc 99m sülfür kolloidini SLN'ye ulaşmasını engellediğini düşünmekteyiz.

Mavi boya ile birlikte LSG ve İGP'nin kullanıldığı çok sayıda çalışma yapılmıştır. Birlikte kullanımları ile her iki

yöntemin ayrı ayrı birbirlerine üstün olan yanları nedeni ile daha yüksek identifikasyon oranları ve daha az yanlış negatif sonuç elde edilmeye çalışılmıştır. Bu çalışmalarda identifikasyon oranları %90-%98, yanlış negatiflik oranları da %0-%22 olarak bildirilmiştir (18,19). Bizimde uyguladığımız bu teknikte identifikasyon oranımız %10-0'dür. SLN'lerin tamamı LSG ile görülmüş, ameliyat sırasında İGP ile saptanmış ve hepsinde mavi boya tutulumu olmuştur. İdentifikasyon ve yanlış negatiflik oranlarımızın bu seride istenildiği gibi tam doğru sonuçlar elde ettiğini ve diğer tekniklere göre üstün olduğunu gördük.

Çalışmamızda patent blue violet boya 5 ml peritümöral + subdermal, Tc-99m sülfür kolloid ise 1ml (200 MBq) peritümöral olarak enjekte edildi.

İdentifikasyon oranlarımızın litera-

Summary:

Comparison of blue dye, lymphoscintigraphy and intraoperative gamma probe, and combined technique for sentinel lymph node biopsy in breast cancer

Purpose: Determination of lymphatic spread is the most important prognostic factor in breast cancer. The concept of sentinel lymph node dissection was introduced to determine the status of the lymph nodes in axilla without dissection. We searched which technique is more effective and correct.

Materials and Methods: Vital dye, lymphoscintigraphy + intraoperative gamma probing; and combined techniques were performed randomized on 3 groups made of 20 patients. Patent blue violet was used as vital dye and 1 ml each was injected to 4 quadrants surrounding the tumor and also subdermally. Albumin marked with Tc 99m sulphur colloid total 1 ml(200 MBq) was used as isotope and injected to the 4 surrounding quadrants again. During operation intraoperative gamma probing was used in 2nd and 3rd groups. The lymph node that has a minimum 10 fold value from the background measurement was accepted as sentinel lymph node. The obtained lymph nodes analyzed using routine hematoxylin and eosin study and immunohistochemical study.

Results: In vital dye group, the rate of identification was 85% and false negative rate of 16,7%. The rates were 95%, 0% in lymphoscintigraphy + intraoperative gamma probing group and 100%, 0% in combined group, respectively.

Conclusions: We determined % 100 identification rate in combined group due to applying 5 ml. blue dye to peritumorally + subdermally and applying 1 ml. isotope to peritumorally. We propose to combine technique with this applying road for sentinel lymph node biopsy.

Key Words: Sentinel lymph node, lymphoscintigraphy, intraoperative gamma probe, breast cancer.

türle uyumlu olması ve kombine grubumuzdaki %100'lük oran enjeksiyon yeri ve volümü ile ilgili doğru saptamada bulunduğumuzu göstermiştir.

Tüm bu çalışmalar ışığında meme

kanserinde SLNB geniş kullanım alanları bulmuştur. Bununla birlikte hangi tekniğin kullanılması ile ilgili ortak bir konsensus oluşmamıştır. Biz SLNB'de kombine tekniğin kullanılmasını öner-

KAYNAKLAR

1. Fisher ER, Gregorio RM, Fisher B. The pathology of invasive breast cancer. *Cancer*, 1975; 36: 1.
2. Lin PP, Allison DC, Wainstock J, et al. Impact of axillary lymph node dissection on the therapy of breast cancer patients. *J Clin Oncol*, 1993; 11: 1536.
3. Giuliano AE, Kirgan DM, Guenther JM, et al. Lymphatic mapping and sentinel lymphadenectomy for breast cancer. *Ann Surg*, 1994; 220: 391-401.
4. The Ludwig Breast Cancer Study Group. Prolonged disease free survival after one course of perioperative adjuvant chemotherapy for node-negative breast cancer. *N Engl J Med*, 1989; 320:491.
5. Silverstein MJ, Gierson ED, Waisman JR, et al. Axillary lymph node dissection for T1a breast carcinoma. *Cancer*, 1994; 73:664.
6. Lin PP, Allison DC, Wainstock J, et al. Impact of axillary lymph node dissection on the therapy of breast cancer patients. *J Clin Oncol*, 1993; 11:1536.
7. International [Ludwig] Breast cancer Study Group. Prognostic importance of occult axillary lymph node micrometastases from breast cancers. *Lancet*, 1990; 335:1565-1568.
8. Krag D, Weaver D, Alex J, et al. Surgical resection and radiolocalization of sentinel lymph node in breast cancer using a gamma probe. *Surg Oncol*, 1993; 2: 335-339.
9. Giuliano AE, Kirgan DM, Guenther JM, et al. Lymphatic mapping and sentinel lymphadenectomy for breast cancer. *Ann Surg*, 1994; 220:391-401.
10. De Cicco C, Cremonesi M, Luini A. Lymphoscintigraphy and radioguided biopsy of the sentinel axillary node in breast cancer. *J Nucl Med*, 1998; 12:2080-2084.
11. Linehan DC, Hill Ad, Akhurst T. Intradermal radiocolloid and intraparenchymal blue dye injection optimize sentinel node identification in breast cancer patients. *Ann Surg Oncol*, 1999; 6:450-454.
12. Flett MM, Going JJ, Stanton PD, et al. Sentinel node localization in patients with breast cancer. *Br J Surg*, 1998; 85:991.
13. Horgan K, Mancio-Jones B, Madan M, et al. Axillary sentinel node identification in breast cancer with dye injection alone. *Br J Surg*, 1998; 85:51.
14. Crossin JA, Johnson AC, Stewart PB, et al. Gamma probe guided resection of the sentinel lymph node in breast cancer. *Am Surg*, 1998; 64:666.
15. Krag D, Weaver D, Ashikaga T, et al. The sentinel node in breast cancer: a multicenter validation study. *N Engl J Med*, 1998; 339:941.
16. Gill PG, Hall VE, Kirkwood I, et al. Lymphoscintigraphy for locating the sentinel lymph node in patients with breast cancer. *Breast*, 1997; 6:225.
17. Borgstein PJ, Pijpers R, Comans EF, et al. Sentinel lymph node biopsy in breast cancer: guidelines and pitfalls of lymphoscintigraphy and gamma probe detection. *J Am Coll Surg*, 1998; 186:275.
18. De Vries J, Dotting MHE, Nieweg OE, et al. Combined detection technique of radioactive tracer and blue dye for sentinel lymph node biopsy in breast cancer. In 51st Annual Meeting of the Society of Surgical Oncology and the World Federation of Surgical Oncology Societies Congress;70, 1998.
19. Van der Ent FWC, Kengen RAM, Van der Poll HAG, Hoofwijk AGM. Sentinel node biopsy in 70 unselected patients with breast cancer: increased feasibility by using 10 mCi radiocolloid in combination with a blue dye tracer. *Eur J Surg Oncol*, 1999; 25:24.

KATKIDA BULUNANLAR:

Çalışmanın düşünülmesi ve planlanması:

Ragıp Çam, Özlem Küçük, Serpil Dizbay Sak, Volkan Genç

Verilerin elde edilmesi:

Ragıp Çam, Özlem Küçük, Serpil Dizbay Sak, Volkan Genç, Seher Demirer

Verilerin analizi ve yorumlanması:

Ragıp Çam, Özlem Küçük, Serpil Dizbay Sak, Atilla Halil Elhan, Volkan Genç

Yazının kaleme alınması:

Ragıp Çam, Özlem Küçük, Serpil Dizbay Sak, Volkan Genç

İstatistiksel değerlendirme:

Atilla Halil Elhan